Olgu Örnekleri ile İnterstisyel Akciğer Hastalıklarına Yaklaşım

Dr. Gamze KIRKIL

Fırat Üniversitesi Tıp Fakültesi
Göğüs Hastalıkları AD

Olgu-1

- 38 yaş, K hasta
- 20 yıl önce nefes darlığı, göğüs ağrısı şikayetleri ile acil servise başvuru
- FM: Sol hemitoraksta solunum sesleri alınmıyor, hipersonorite (+) SpO2:%85 (oda havasında)
- Özgeçmiş: Diyabetes İnsipitus
- Soygeçmiş: Özellik yok

T.C.
FIRAT ÜNİVERSİTESİ HASTANESİ
RADYOLOJİ RAPORU

Adı Soyadı	:	**Rapor Tarihi**	: 30.05.2005 15:27
T.C Kimlik No	:	**Dosya no**	: 626848
Baba Adı	: İBRAHİM	**Başvuru No**	: 225206
Kurumu	: ELAZIĞ FETHİ SEKİN ŞEHİR HASTANES	**Doğum Yeri - Tarih**	: ERGANİ - 1987
İstem Tarihi	:	**İstem Kabul Tarihi**	: 30.05.2005 00:00(4307)
Hizmet Adi	: TORAKS	**Cinsiyet**	: K

Tanı :	**Kodu**	**Adı**
	J93.8	PNÖMOTORAKS, DİĞER

TORAKS BT İNCELEMESİ

İntravenöz kontrast madde verilerek yapılan bilgisayarlı toraks tomografi tetkikinde;

Brakiosefalik vasküler yapılar, timus, trakea, ana bronşlar, özefagus ve perikard normal görünümdedir.
Kalp ve ana vasküler yapılarda patoloji dikkati çekmemiştir.
Mediastinal yapılar arasında hava değereleri mevcuttur (Pnömoni diastinum).
Sol hemitoraksta plevral mesafede apeksten bazale kadar uzanan hava değerleri mevcuttur (Pnömotoraks).
Her iki aciğerde yaygın retriküler çizgilenmeler ve değişik boyutlu ince duvarlı hava kistleri mevcuttur (Lenfanjioleiyomyomatozis).
Sağ akciğer orta lobda buzlu cam görünümleri mevcuttur.
Göğüs duvarı yumuşak dokuları arasında ve ciltaltında hava değerleri mevcuttur (Ciltaltı amfizem).

SONUÇ :
Pnömomediastinum
Sol hemitoraksta Pnömotoraks
Her iki aciğerde yaygın retriküler çizgilenmeler ve değişik boyutlu ince duvarlı hava kistleri (Lenfanjioleiyomyomatozis)
Sağ akciğer orta lobda buzlu cam görünümleri
Göğüs duvarı yumuşak dokuları arasında ve ciltaltında hava değerleri mevcuttur (Ciltaltı amfizem).

- Hastaya toraks tüpü takılıyor
- İleri inceleme için Göğüs Hastalıkları Kliniğine başvurması öneriliyor
- Polikliniğimize başvuru **17.07.2011**
- Ara ara nefes darlığı ve öksürük şikayetleri var
- FM: Doğal, SpO2:%95 (oda havasında)
- Alışkanlıklar: Sigara (-)
- İlaçlar: Desmopressin

17.07.2011

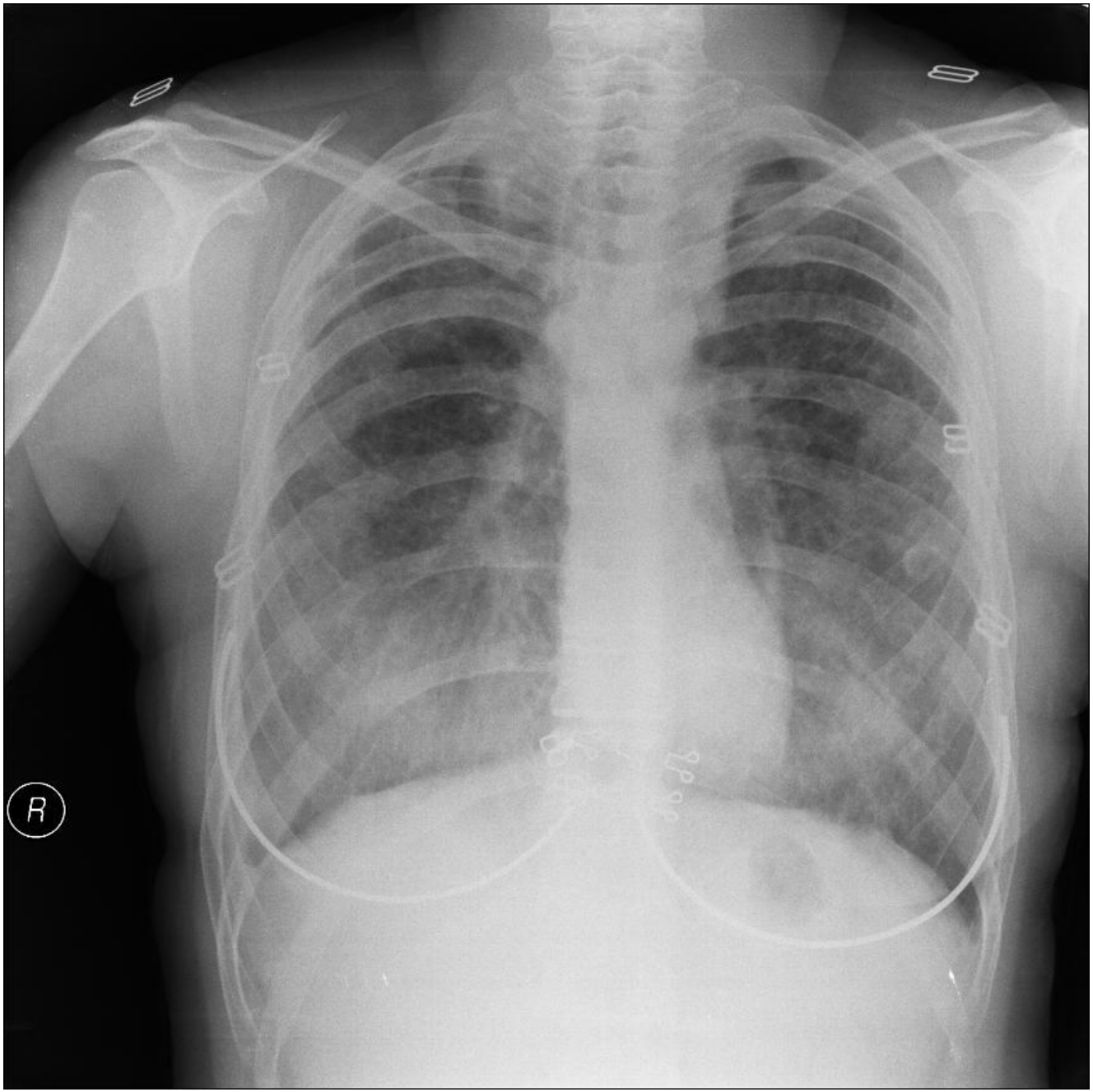

17.07.2011

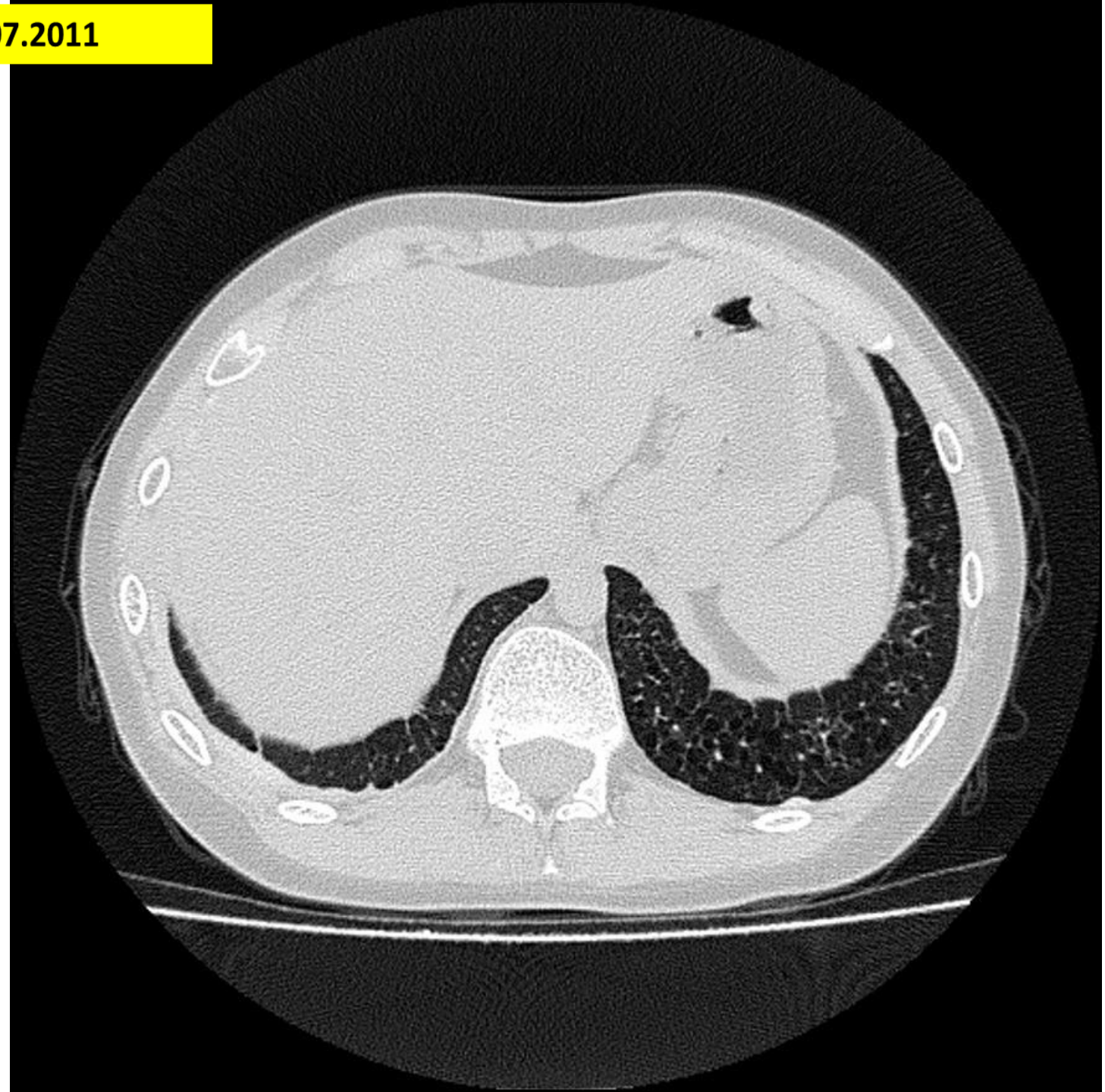

T.C.
FIRAT ÜNİVERSİTESİ HASTANESİ
RADYOLOJİ RAPORU

Adı Soyadı	: .	**Rapor Tarihi**	: 19.07.2011 17:00
T.C Kimlik No	: .	**Dosya no**	: 626848
Baba Adı	: İBRAHİM	**Başvuru No**	: 1999981
Kurumu	: SSK SAĞLIK İŞLERİ MÜDÜRLÜĞÜ	**Doğum Yeri - Tarih**	: ERGANİ - 1987
İstem Tarihi	: 18.07.2011 11:30	**İstem Kabul Tarihi**	: 18.07.2011 11:30(46262)
Hizmet Adi	: BT, YÜKSEK REZOLUSYONLU AKCIĞER	**Cinsiyet**	: K

Tanı :	**Kodu**	**Adı**
	R06.0	DİSPNE
	R06.0	DİSPNE

YÜKSEK ÇÖZÜNÜRLÜKLÜ ÇOK KESİTLİ BİLGİSAYARLI TOMOGRAFİ
TORAKS

Teknik : İnravenöz kontrast madde verilmeden yapılan 64-ÇKBT incelemesinde:

Brakiosefalik vasküler yapılar, timus, trakea, ana bronşlar, özefagus ve perikard normal görünümdedir.
Kalp ve ana vasküler yapılarda patoloji dikkati çekmemiştir.
Mediastinal patolojik boyutta lenf nodu mevcut değildir.
Her iki akciğerde yaygın ince duvarlı değişik boyut ve şekilde kistik lezyonlar izlendi (Eozinofilik granülom? ,Lenfanjioleiyomyomatozis).
Sağda daha belirgin olmak üzere her iki hemitoraksda plevral kalınlaşmalar ve kalsifikasyonlar izlendi.
Solda daha belirgin major fissürlerde kalınlaşma ve kalsifikasyonlar izlendi.
Göğüs duvarı, kemik yapılar ve yumuşak doku yapıları normaldir.

SONUÇ :
Her iki akciğerde yaygın ince duvarlı değişik boyut ve şekilde kistik lezyonlar(Eozinofilik granülom? ,Lenfanjioleiyomyomatozis)
Sağda daha belirgin olmak üzere her iki hemitoraksda plevral kalınlaşmalar ve kalsifikasyonlar
Solda daha belirgin major fissürlerde kalınlaşma ve kalsifikasyonlar

Doç.Dr.Ayşe MURAT AYDIN Dr.Ayhan UMAY

Review Article | Thoracic Imaging

eISSN 2005-8330
https://doi.org/10.3348/kjr.2019.0057
Korean J Radiol 2019;20(9):1368-1380

Korean Journal of Radiology
KJR

A Stepwise Diagnostic Approach to Cystic Lung Diseases for Radiologists

Kyu-Chong Lee, MD[1], Eun-Young Kang, MD, PhD[1], Hwan Seok Yong, MD, PhD[1], Cherry Kim, MD, PhD[2], Ki Yeol Lee, MD, PhD[2], Sung Ho Hwang, MD, PhD[3], Yu-Whan Oh, MD, PhD[3]

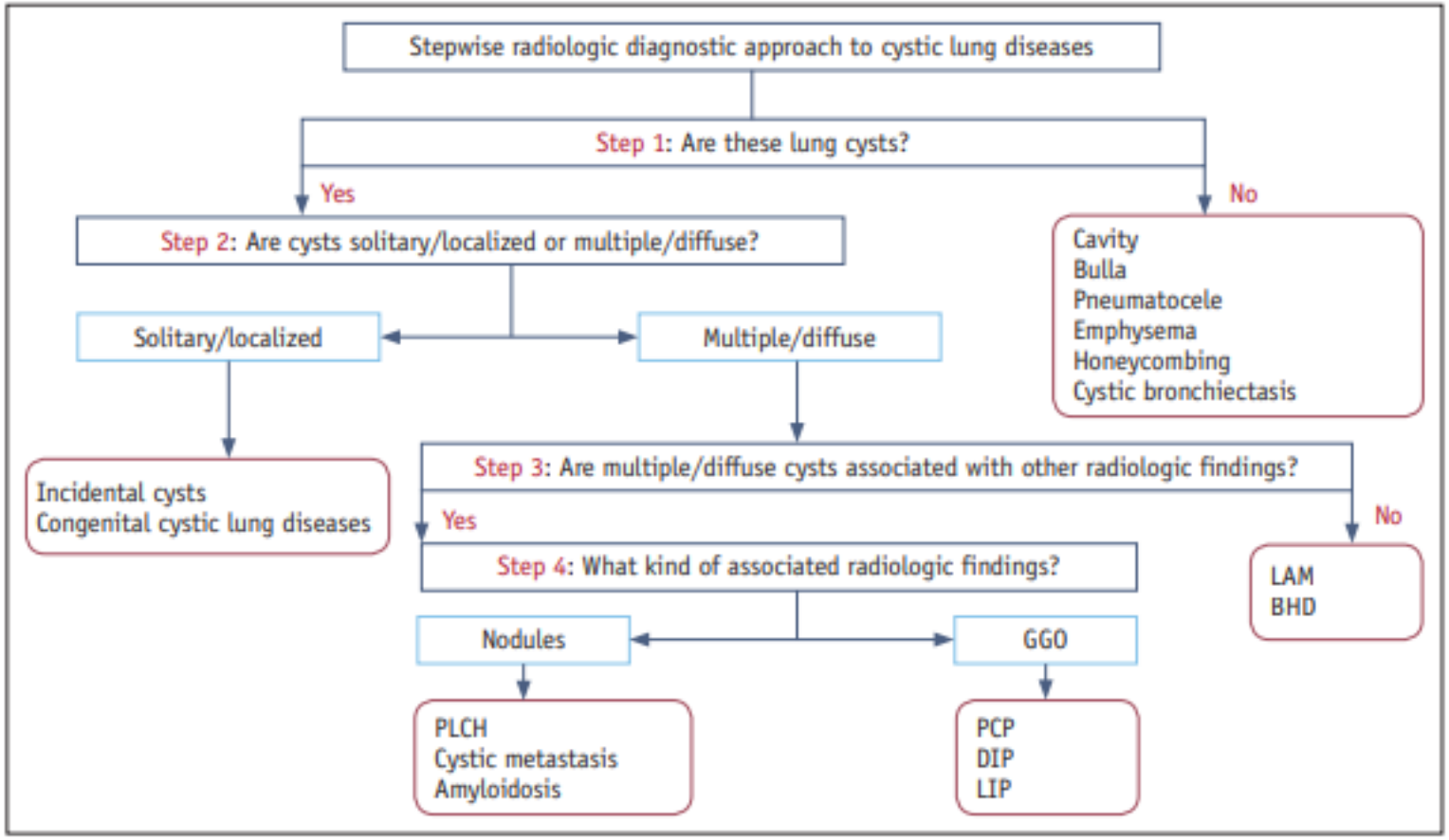

Fig. 1. Stepwise radiologic diagnostic approach to cystic lung diseases. BHD = Birt-Hogg-Dubé syndrome, DIP = desquamative interstitial pneumonia, GGO = ground-glass opacity, LAM = lymphangioleiomyomatosis, LIP = lymphoid interstitial pneumonia, PCP = *pneumocystis jirovecii* pneumonia, PLCH = pulmonary Langerhans cell histiocytosis

Table 1. Radiologic Distinctions for Air-Filled Lung Lesions

Air-Filled Lung Lesions	Air-Filled Lung Lesion Characteristics	Helpful Radiologic Findings
Cyst	Round Well-defined thin wall (< 2 mm)	Interfaced with normal lung
Cavity	Irregular Thick wall	Within consolidation, mass, or nodule
Bulla	More than 1 cm in size Imperceptible thin wall	Accompanied centrilobular and paraseptal emphysema
Pneumatocele	Round Thin-wall	Transient Adjacent consolidation or ground-glass opacity
Centrilobular emphysema	Usually without visible walls Central dot	Upper lung predominance
Honeycombing	Clustered 3–10 mm cystic lesions Well-defined 1–3 mm thickness walls One or more layers	Lower subpleural lungs Accompanied reticular pattern or traction bronchiectasis
Cystic bronchiectasis	Tubular rather than spherical	Branching pattern Associated bronchial wall thickening, centrilobular densities, air-trapping

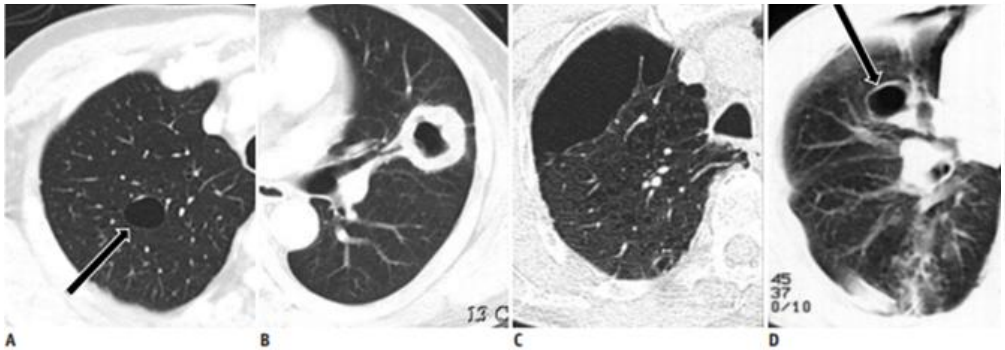

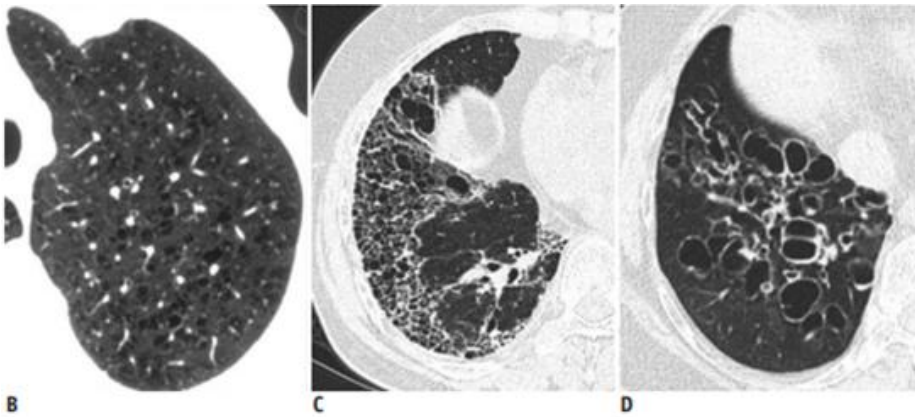

Table 2. Radiologic Distinctions for Multiple/Diffuse Cystic Lung Diseases

Multiple/Diffuse Cystic Lung Diseases	Cysts Characteristics	Cysts Distribution	Helpful Radiologic Findings
Cysts only			
Lymphangioleiomyomatosis	Numerous, uniform, round, 2–10 mm in size Smooth thin-wall Within normal lung parenchyma	Diffuse, symmetrically	Pneumothorax Pleural effusion Renal neoplasm Bone lesion
Birt-Hogg-Dubé syndrome	Multiple, variable size and shape Lobulated, multiseptated, irregular in shape Perceptible thin-wall Within normal lung parenchyma	Lower peripheral lungs and along mediastinum	Pneumothorax Renal neoplasm
Cysts with nodules			
Pulmonary Langerhans cell histiocytosis	Bizarre and irregular shape Coexisting different cysts	Upper lung predominance, sparing costophrenic angles	Centrilobular or peribronchiolar nodules and cavities Pneumothorax
Cystic metastasis	Cysts without previous presentations Different size	Lower lung predominance	Pneumothorax
Amyloidosis	Multiple, more than 10 Round or lobulated, small to moderate size Thin-wall	Diffuse, peribronchovascular and/or subpleural	Interlobular septal thickening Ground-glass opacities Lymph node enlargement
Cysts with ground-glass opacity			
Pneumocystis jirovecii pneumonia	Variable in size, shape, and wall thickness	Upper lung predominance	Pneumothorax
Desquamative interstitial pneumonia	Small (usually < 2 cm), well defined Thin imperceptible wall	Lower peripheral lung predominance	Fine reticular pattern
Lymphoid interstitial pneumonia	Round, varying size (< 3 cm) Thin-wall Fewer in number	Diffuse, predominating in lower lungs and along peribronchovascular bundle	Nodules, interlobular septal thickening, thickening of bronchovascular bundles Lymph node enlargement

Olguda;

- Çok sayıda, ince duvarlı, farklı boyutlarda diffüz kist
- Plevral kalınlaşma, kalsifikasyon
- Fissural nodüller

- Ayırıcı tanı için akciğer biyopsisi yapılıyor

Melon A (-)

Pansitokeratin (-)

Vimentin (+)

CD68 Odaksal pozitif

Trombomodulin (-)

Aktin perivasküler (+)

CD34 (+)

Düz kas aktini: Perivasküler (+)

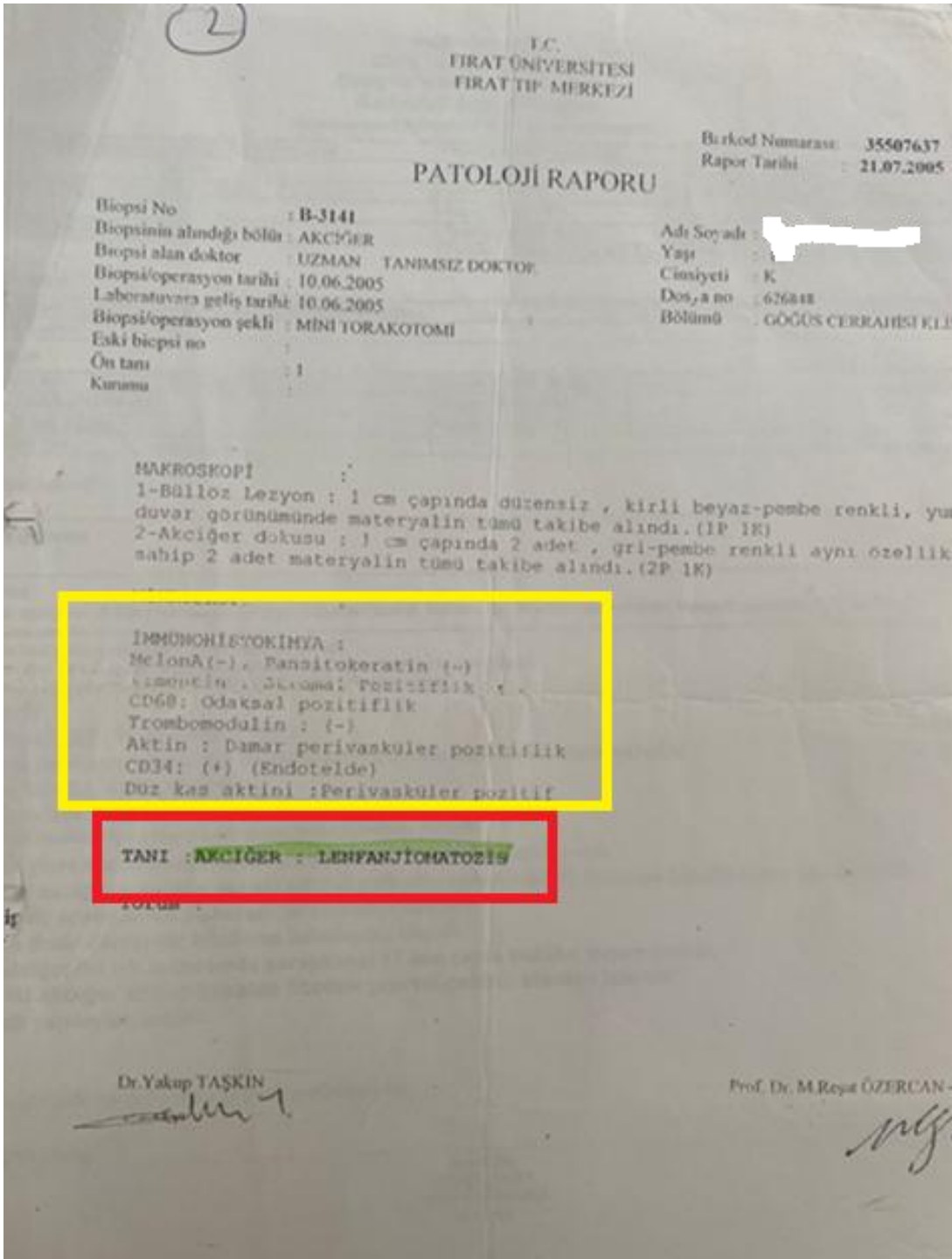

T.C.
FIRAT ÜNİVERSİTESİ
FIRAT TIP MERKEZİ

Barkod Numarası : 35507637
Rapor Tarihi : 21.07.2005

PATOLOJİ RAPORU

Biopsi No : B-3141
Biopsinin alındığı bölüm : AKCİĞER
Biopsi alan doktor : UZMAN TANIMSIZ DOKTOR
Biopsi/operasyon tarihi : 10.06.2005
Laboratuvara geliş tarihi : 10.06.2005
Biopsi/operasyon şekli : MİNİ TORAKOTOMİ
Eski biopsi no :
Ön tanı : 1
Kurumu :

Adı Soyadı : [redacted]
Yaşı :
Cinsiyeti : K
Dosya no : 676848
Bölümü : GÖĞÜS CERRAHİSİ KLİ

MAKROSKOPİ :
1-Bülloz Lezyon : 1 cm çapında düzensiz , kirli beyaz-pembe renkli, yu
duvar görünümünde materyalin tümü takibe alındı.(1P 1K)
2-Akciğer dokusu : 1 cm çapında 2 adet , gri-pembe renkli aynı özellik
sahip 2 adet materyalin tümü takibe alındı.(2P 1K)

İMMÜNOHİSTOKİMYA :
MelonA(-), Pansitokeratin (-)
Vimentin : Damar Pozitiflik (+)
CD68: Odaksal pozitiflik
Trombomodulin : (-)
Aktin : Damar perivaskuler pozitiflik
CD34: (+) (Endotelde)
Düz kas aktini :Perivaskuler pozitif

TANI : AKCİĞER : LENFANJİOMATOZİS

Dr.Yakup TAŞKIN

Prof. Dr. M.Reşat ÖZERCAN

Pulmoner Lenfanjiomatozis

- Akciğer, kemik ve diğer organlarda lenfanjiomalar ile karakterize nadir görülen konjenital bir hastalık
- Lenfanjiomlar mediasten, kalp, torasik kanal, akciğer ve plevrada bulunabilir
- Cinsiyet ayırımı yok
- Diffüz PLM'de nonspesifik semptomlar; öksürük, dispne, hemoptizi, göğüs ağrısı
- Şilotoraks ile birlikte kemik lezyonlarının varlığı tanıyı destekler

Satria MN, et al. Lymphat Res Biol 2011

Radyolojik bulgular

- İnterlobuler septal kalınlaşma
- Peribronkovasküler kalınlaşma
- Yamalı buzlu cam opasiteleri
- Plevral kalınlaşma
- Plevral efüzyon
- Mediastinal yumuşak doku infiltrasyonu

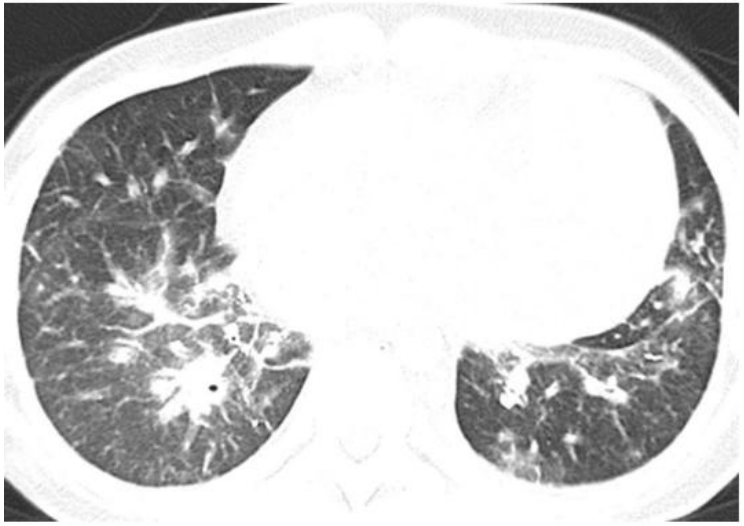

Mary Ann Liebert, Inc. publishers Lymphatic Research and Biology

Lymphat Res Biol. 2011 Dec;9(4):191–193. doi: 10.1089/lrb.2011.0023

Pulmonary Lymphangiomatosis

Melissa N Satria [1], Gustavo Pacheco-Rodriguez [1], Joel Moss [1,✉]

Comparison of Histopathology of Lymphangiomatosis and Lymphangioleiomyomatosis (LAM)

Lymphangiomatosis and LAM are both tumors involving the lymphatic system, but the two diseases differ significantly in pathogenesis and natural history. Lymphangiomatosis shows a characteristic proliferation, dilation, and thickening of lymphatic vessels,[6,19] with collagen, muscle fibers, and spindle-shaped cells surrounding the lymphatic vessels.[1] Macrophages may be found within the lung parenchyma. The cystic lesions characteristic of LAM lungs are not apparent in lymphagiomatosis.[3] The smooth muscle-like spindle cells in LAM react with HMB45, whereas in lymphangiomatosis, the spindle cells are HMB45-negative.[3,20] Lymphangiomatosis occurs in both males and females,[1,4] in contrast to the marked female predominance of LAM.[1,14]

Positive stains

- CD31, D2-40, Factor VIII in endothelial cells
- Vimentin, actin, desmin in spindle cells

Negative stains

- HMB45, keratin (AE1 / AE3 staining of alveoli contrasts with negative lymphatics), HHV8

Tedavi

- Palyatif tedavi; şilöz sıvı birikiminin tedavisi
- Cerrahi tedavi
- Skleroterapi
- Radyoterapi
- Kemoterapi
- Lezyonların embolizasyonu
- Propranolol

ELSEVIER

Respiratory Medicine Case Reports
Volume 29, 2020, 101014

Case report

Successful treatment of diffuse pulmonary lymphangiomatosis with sirolimus

Viktorija Gurskytė [a], Ingrida Zeleckienė [b], Vygantė Maskoliūnaitė [c d], Ugnius Mickys [c d], Virginija Šileikienė [e]

often limited by toxic side effects. The aim of this case report is to demonstrate the diagnostic challenges of a rare disease and improvement in the condition of a DPL patient treated with sirolimus. A 27-year-old man presented to the pulmonologist with exertional dyspnea, chronic cough and intermittent hemoptysis. Upon medical investigation, a chest computed tomography (CT) scan revealed soft tissue masses infiltrating the mediastinum and bilateral interlobular septal thickening. A surgical biopsy was performed, and pathological tissue analysis showed findings consistent with the diagnosis of DPL. Treatment with sirolimus was initiated, maintaining trough concentrations between 10 and 15 ng/ml. At 21 months of treatment, the patient reported reduced symptoms of cough and dyspnea. A CT scan showed decreased interstitial thickening and reduced infiltrations in the mediastinum. Moreover, pulmonary function tests revealed a significant increase in FEV1 and FVC. The authors believe this is the first article reporting pulmonary function improvement in an adult DPL patient treated with sirolimus. Therefore, sirolimus therapy should be considered for DPL patients as it may be effective in improving their condition and preventing disease progression.

Polke *et al. Respiratory Research* (2024) 25:416
https://doi.org/10.1186/s12931-024-03040-5

Respiratory Research

RESEARCH Open Access

Pulmonary lymphangiomatosis: insights into an ultra-rare disease

M. Polke[1,2,3*], N. Polke[1], S. Piel[1], E. Brunnemer[1], J. Wälscher[4], K. Buschulte[1,2], A. Warth[2,5], C. P. Heussel[2,6], M. Eichinger[2,6], L. Frankenstein[7], M. Eichhorn[8], S. Miliauskas[9], F. J. F. Herth[1,2,3] and M. Kreuter[10,11]

Abstract

Background Pulmonary lymphangiomatosis (PL) is an ultrarare disease characterized by diffuse infiltration of the lung, pleura and/or mediastinum by abnormal lymphatic proliferation. Consented diagnostic or treatment approaches are not established. We therefore aimed to collect data on diagnostics and treatments in a cohort of patients with PL from a tertiary center for rare lung diseases.

Methods Clinical, radiological and outcome data from PL patients were collected retrospectively.

Results 12 patients were diagnosed between 1996 and 2022 in our center. PL was diagnosed more commonly in female (58%), never smokers (75%) and younger patients (mean age 42 years). Main clinical symptoms comprised haem- and chyloptysis (58%) and dyspnea on exertion (83%). Pulmonary function was mostly restrictive (mean VC 59%) with impaired DLCO (mean 65%). Radiological assessment mainly showed mediastinal involvement (83%), and pleural effusion (67%), pleural thickening (67%) and bronchial wall thickening (67%) while interstitial changes were rare. Diagnosis was confirmed by surgical or transbronchial cryobiopsy. 8 patients were treated with sirolimus, 3 of these combined with a surgical intervention and in one case surgical intervention was necessary 9 months after initiation of sirolimus. Clinical and radiological improvement was demonstrated for all patients treated with sirolimus. 1 patient received a lung transplant due disease progression. Survival rates were 90% after a mean follow up of at least 3 months.

Conclusion This case series illustrates the variability of the clinical presentation of PL. Among our patients, those treated with sirolimus showed significant clinical, functional and radiological improvement. However, further investigation is needed to understand the pathogenesis of lymphangiomatosis in order to establish therapeutic approaches.

Olgunun tedavisi

- Sirolimus 1x2 mg

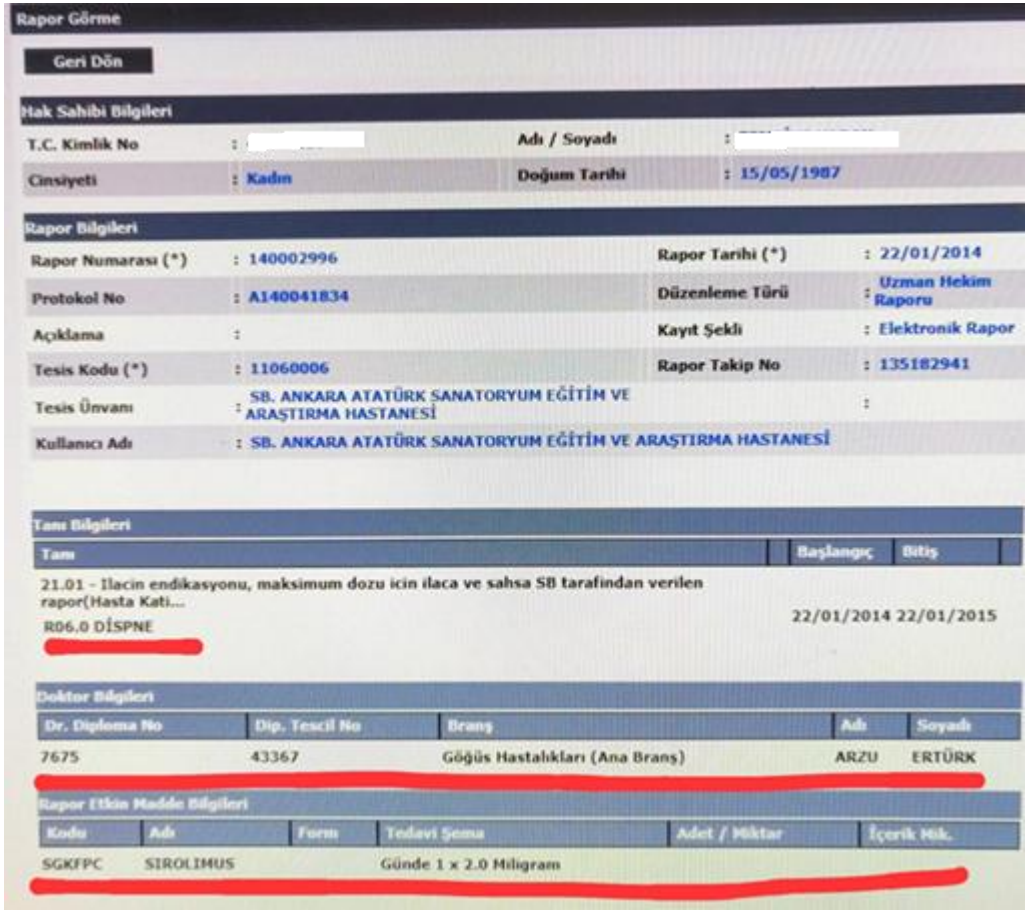

Rapor Görme

Geri Dön

Hak Sahibi Bilgileri

T.C. Kimlik No	:	Adı / Soyadı	:
Cinsiyeti	: Kadın	Doğum Tarihi	: 15/05/1987

Rapor Bilgileri

Rapor Numarası (*)	: 140002996	Rapor Tarihi (*)	: 22/01/2014
Protokol No	: A140041834	Düzenleme Türü	: Uzman Hekim Raporu
Açıklama	:	Kayıt Şekli	: Elektronik Rapor
Tesis Kodu (*)	: 11060006	Rapor Takip No	: 135182941
Tesis Ünvanı	: SB. ANKARA ATATÜRK SANATORYUM EĞİTİM VE ARAŞTIRMA HASTANESİ		:
Kullanıcı Adı	: SB. ANKARA ATATÜRK SANATORYUM EĞİTİM VE ARAŞTIRMA HASTANESİ		

Tanı Bilgileri

Tanı	Başlangıç	Bitiş
21.01 - İlacin endikasyonu, maksimum dozu için ilaca ve sahsa SB tarafından verilen rapor(Hasta Kati... R06.0 DİSPNE	22/01/2014	22/01/2015

Doktor Bilgileri

Dr. Diploma No	Dip. Tescil No	Branş	Adı	Soyadı
7675	43367	Göğüs Hastalıkları (Ana Branş)	ARZU	ERTÜRK

Rapor Etkin Madde Bilgileri

Kodu	Adı	Form	Tedavi Şema	Adet / Miktar	İçerik Mik.
SGKFPC	SIROLIMUS		Günde 1 x 2.0 Miligram		

Son kontrol 20.06.2025

ELITE

Name:	[redacted]	ID:	g696	BSA:	1.39	Date:	20.06.2025
Tech:		Height:	157.00	Age:	38	Room:	
Doctor:		Weight:	43.00	Sex:	Female	Race:	Caucasian

Diagnosis:
Dyspnea: Cough: Wheeze:
Tbco Prod: Yrs Smk: Pks/Day: Yrs Quit:
Medications:
Pre Test Comments:
Post Test Comments:

	Pre-Bronch			Post-Bronch		
	Actual	Pred	%Pred	Actual	%Pred	%Chng
---- SPIROMETRY ----						
FVC (L)	1.71	3.45	49			
FEV1 (L)	1.04	2.85	36			
FEV1/FVC (%)	61	83	73			
FEF 25% (L/sec)	1.44	5.28	27			
FEF 75% (L/sec)	0.31	1.72	18			
FEF 25-75% (L/sec)	0.58	3.08	19			
FEF Max (L/sec)	2.35	6.66	35			
FIVC (L)	1.69					
FIF Max (L/sec)	2.97					

ELITE

Name:	remziye, varan	ID:	g696	BSA:	1.39	Date:	20.06.2025
Tech:		Height:	157.00	Age:	38	Room:	
Doctor:		Weight:	43.00	Sex:	Female	Race:	Caucasian



30.06.2025

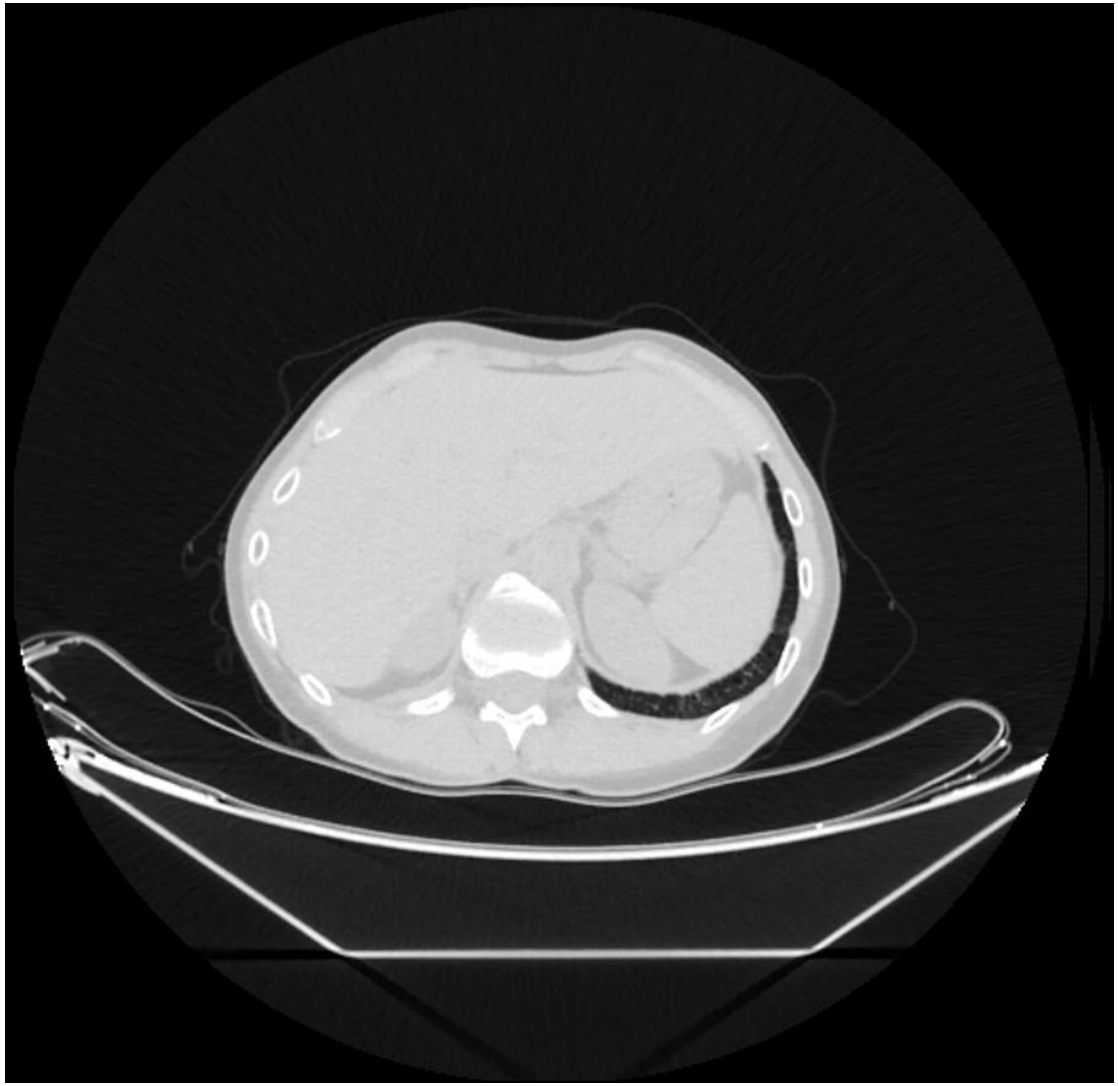

T.C.
FIRAT ÜNİVERSİTESİ HASTANESİ
RADYOLOJİ RAPORU

Adı Soyadı	:	**Rapor Tarihi**	: 30.06.2025 13:49
T.C Kimlik No	:	**Dosya no**	: 626848
Baba Adı	: İBRAHİM	**Başvuru No**	: 15425170
Kurumu	: YEŞİLKART 60/C1-C3-C9	**Doğum Yeri - Tarih**	: ERGANİ - 1987
İstem Tarihi	: 27.06.2025 09:30	**İstem Kabul Tarihi**	: 27.06.2025 10:19(R10003
Hizmet Adi	: BT, AKCİĞER, YÜKSEK REZOLUSYONLU	**Cinsiyet**	: K

Tanı :	**Kodu**	**Adı**
	K21.9	GASTRO-ÖZOFAJİAL REFLÜ HASTALIĞI, ÖZOFAJİTSİZ
	J45.9	ASTIM, TANIMLANMAMIŞ
	R52	AĞRI, BAŞKA YERDE SINIFLANMAMIŞ
	J20	AKUT BRONŞİT
	Z00.0	GENEL TIBBİ MUAYENE

ÇOK KESİTLİ BİLGİSAYARLI TOMOGRAFİ
TORAKS

Teknik : 70 ml intravenöz iyotlu kontrast madde verilmeden yapılan 64-ÇKBT incelemesinde:

Trake ve ana bronşlar, özefagusa ait acil patoloji izlenmedi.
Sağda daha belirgin olmak üzere her iki hemitoraksta nodüler-diffüz plevral kalınlaşmalar ve kalsifikasyonlar izlendi (Asbest maruziyeti, 21.03.2025 tarihli BT ile karşılaştırıldığında anlamlı fark izlenmedi).
Her iki akciğerde yaygın ince duvarlı değişik boyut ve şekilde kistik lezyonlar, traksiyon bronsektazilerine neden olan plevroparankimal fibrotik bantlar izlendi (Lenfanjioleiyomyomatozis).
Solda daha belirgin major fissürlerde kalınlaşma ve kalsifikasyonlar izlendi.
Bilateral akciğerlerde milimetrik boyutlu birkaç adet kalsifik-nonkalsifik pulmoner nodül izlenmektedir.
Bilateral akciğer üst lob apikallerde plevral kalınlaşmaların eşlik ettiği parankimal fibrotik değişiklikler izlenmektedir.

Olgu-2

- 39 yaş, E hasta
- Şikayeti: Nefes darlığı, kuru öksürük
- Sigara: 20 yıl 1 paket/gün içmiş, 2 yıldır içmiyor
- Meslek: Muhasebeci
- Evde muhabbet kuşu beslemiş
- Kullandığı ilaçlar: Lyrica
- Soygeçmiş: Anne meme Ca, baba prostat Ca

- 2021 yılında ateşli silah yaralanması nedeni ile çekilen batın BT’de akciğerlerde patoloji saptanması üzerine polikliniğimize yönlendiriliyor
- Nefes darlığı yok, öksürük yok
- FM: GD iyi, TA: 120/80 mmHg, Ateş: 36.7 C, Nb: 75/dk, SpO2: %98
- Solunum sistemi muayenesi doğal
- SFT: FEV1: %75, FVC: %84, FEV1/FVC: %82

10.02.2021

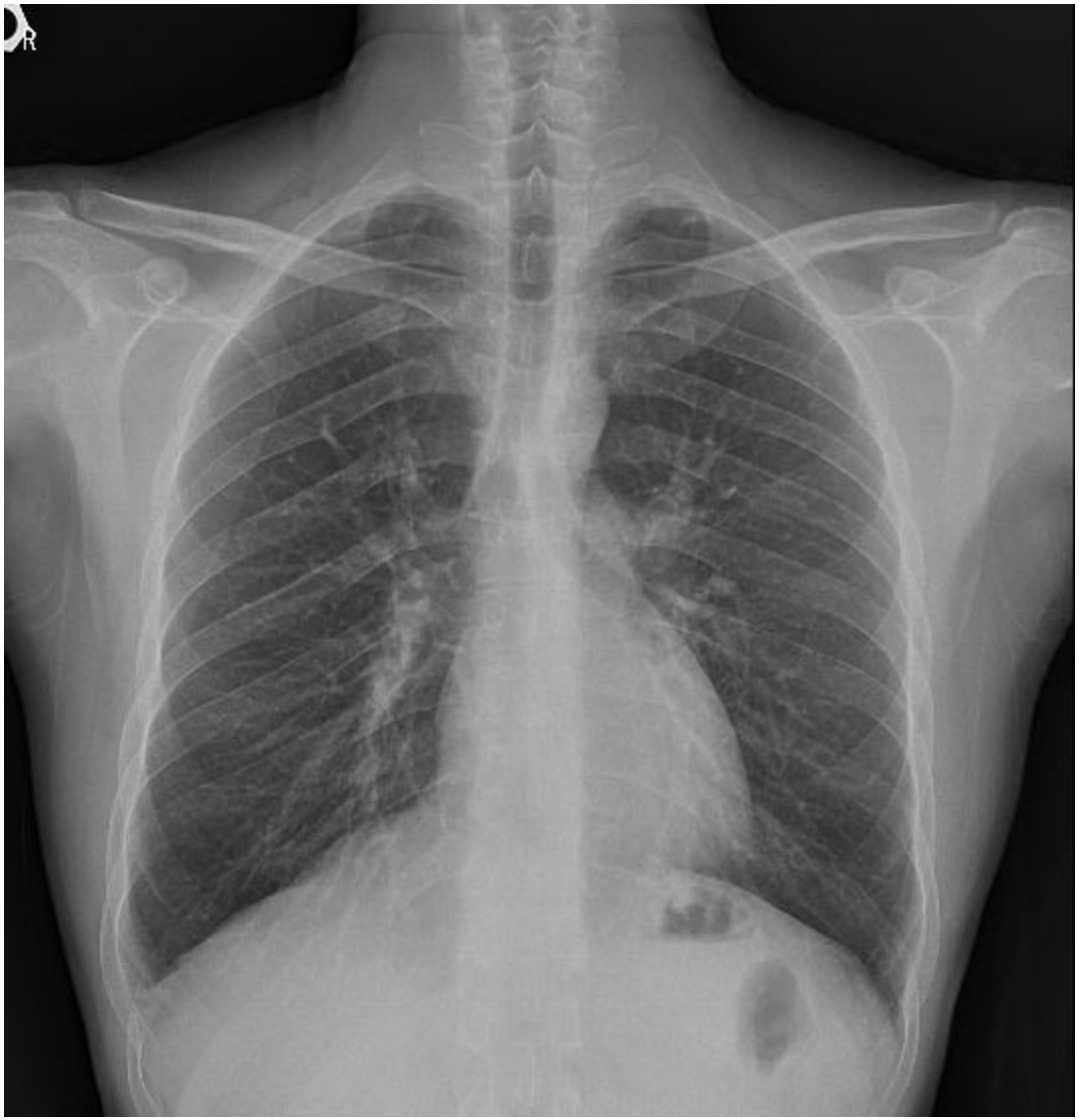

22.02.2021

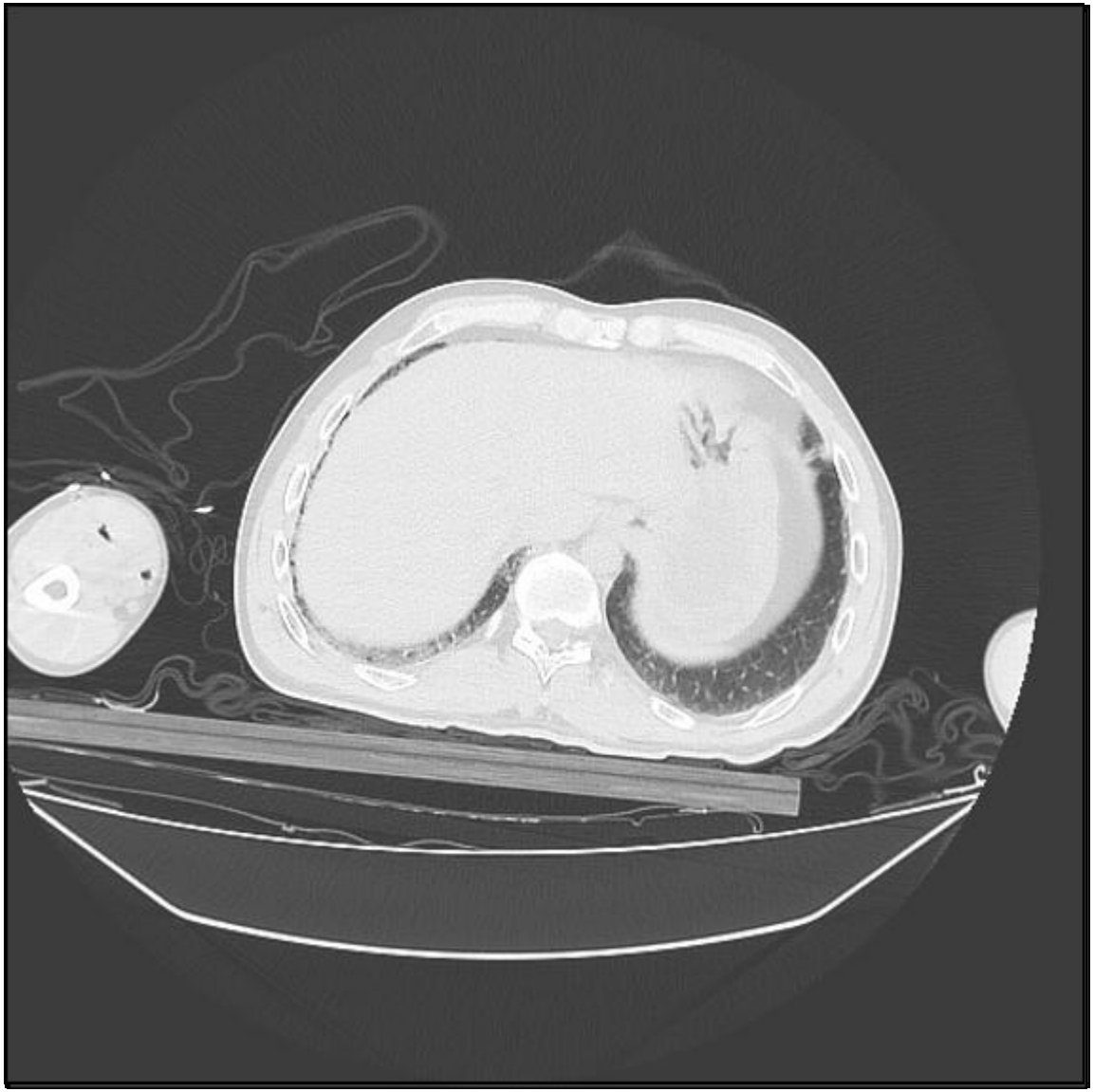

T.C.
FIRAT ÜNİVERSİTESİ HASTANESİ
RADYOLOJİ RAPORU

Adı Soyadı	:	**Rapor Tarihi**	: 26.02.2021 10:38
T.C Kimlik No	:	**Dosya no**	: 1054964
Baba Adı	: NİHAT	**Başvuru No**	: 9879666
Kurumu	: SSK SAĞLIK İŞLERİ MÜDÜRLÜĞÜ	**Doğum Yeri - Tarih**	: ELAZIĞ - 1985 **Yaş:** 35
İstem Tarihi	: 22.02.2021(20984925)	**İstem Kabul Tarihi**	: 22.02.2021(46261)
Hizmet Adi	: BT, TORAKS	**Cinsiyet**	: E

Tanı :	**Kodu**	**Adı**
	E55.9	VİTAMİN D EKSİKLİĞİ, TANIMLANMAMIŞ
	K21	GASTRO-ÖZOFAJİAL REFLÜ HASTALIĞI
	K58	İRRİTABL BARSAK SENDROMU

ÇOK KES?TL? B?LG?SAYARLI TOMOGRAF?
TORAKS

Teknik : 70 ml kontrast madde verilerek yap?lan çok kesitli BT tetki?inde;

Brakiosefalik vasküler yap?lar, trake ve ana bron?lar, özefagus normal görünümdedir.
Kalp ve ana vasküler yap?lar normal boyutlarda olup patoloji izlenmemi?tir.
Bilateral akci?er üst lob apikallerde plevral kal?nla?malar?n e?lik etti?i parankimal fibrotik de?i?iklikler izlenmektedir.
Bilateral akci?erlerde büllöz amfizematöz de?i?iklikler izlendi.
bilateral akci?er periferinde fibrotik de?i?iklikler buzlu cam görünümleri ve bal pete?i görünümleri izlendi (?nterstisiyel akci?er hastal???).
Sa? humerus ba?? ve sa? skapulada milimetrik alan izlendi (Kemik adac??? ?).
Gö?üs duvar?, kemik yap?lar ve yumu?ak dokular normal görünümdedir.

Dosya No	1054964	
Başvuru No		
Sonuç Durumu	☑ Bekleyenler	☑ Onaylanacaklar ☑ Tamamlanmışlar
☐ Referans Aralığı Kontrol		

BUL

Başvuru Tarihi	Başvuru No	Alt Birim Adı
		Tüm Başvurular
24.09.2024 08:57	14434030	GÖĞÜS HASTALIKLARI POLİKLİNİ...
02.07.2024 09:32	14136810	GÖĞÜS HASTALIKLARI POLİKLİNİ...
12.02.2024 10:15	13645577	GÖĞÜS HASTALIKLARI POLİKLİNİ...

Barkod	Kabul Tarihi	N.K	N.K. Tarih	Test Adı	RF	Parametre ...		Sonuç	Birim	T.Sonuç	Durum	Alt Limit
00011128109	10.03.2021 10:50	+	10.03.2021 11:45	ANA 1/100 SERUM DİL...		ANA(HEP2) ...		Negatif				
00011096738	02.03.2021 09:47	+	02.03.2021 12:19	ANTİ ENDOMİSYUM 1/...		ANTİ ENDO...		Negatif				
00011128108	10.03.2021 10:50	+	10.03.2021 11:34	CRP	▼	CRP		<3.3	mg/L			0
00011128108	10.03.2021 10:50	+	10.03.2021 11:34	RF	▼	RF		<9.38	IU/mL			0
00011128106	10.03.2021 10:50	+	10.03.2021 11:36	CCP		CCP		< 0.5	u/mL			0

Barkod	Kabul Tarihi	N.K	N.K. Tarih	Test Adı	RF	Parametre ...		Sonuç	Birim	T.Sonuç	Durum	Alt Limit
00011128106	10.03.2021 10:50	+	10.03.2021 11:35	ANTİ-SCL 70		ANTİ-SCL 70		4.70	IU/ml		Negatif	0
00011128104	10.03.2021 10:50	+	10.03.2021 11:36	ANTİ SM	▼	ANTİ SM		<3.0	IU/ml		Negatif	0
00011128104	10.03.2021 10:50	+	10.03.2021 11:36	ANTİ-DS DNA (ELISA)		ANTİ-DS DN...		<10.0	IU/ml		Negatif	0
00011128104	10.03.2021 10:50	+	10.03.2021 11:36	ANTİ U1 RNP		ANTİ U1 RNP		12.40	IU/ml			0
00011128104	10.03.2021 10:50	+	10.03.2021 11:36	ANTİ-SSB LA	▼	ANTİ-SSB LA		<3.0	IU/ml		Negatif	0
00011128104	10.03.2021 10:50	+	10.03.2021 11:36	ANTİ SENTROMER (ELI...	▼	ANTİ SENTR...		<3.0	IU/ml		Negatif	0
00011096737	02.03.2021 09:47	+	02.03.2021 11:00	DOKU TRANSGLUTAMI...	▼	DOKU TRAN...		<3.0	U/ml		Negatif	0

T.C
FIRAT ÜNİVERSİTESİ
PATOLOJİ LABARATUVARI
PATOLOJİ RAPORU

BİYOPSİ RAPORU

Hasta Adı Soyadı		Biyopsi/Sitoloji No	S-1736/21
Biyopsi/Sitoloji No	**S-1736/21**	Isteyen Bölüm	GÖĞÜS HASTALIKLARI KLİNİĞİ
T.C. Kimlik No	3734*******	Tetkiki Isteyen Doktor	MUTLU KULUÖZTÜRK .
Yaş / Cinsiyeti	36 / E	Rapor Ilk Kayıt Tarihi	
DosyaNo	1054964		

Tetkik Istem Zamanı	01.04.2021 11:27	Numune Kabul Zamanı	01.04.2021 13:58
Numune Alma Zamanı	01.04.2021 11:27	Uzman Onay Zamanı	13.04.2021 16:43
Rapor Onay Tarihi	12.04.2021 13:03	Istem Tarihi	01.04.2021(21271564
Rapor Kes. Tarihi	13.04.2021 16:43	Istem Kabul Tarihi	01.04.2021(909330)

KLİNİK ÖZET:

KLİNİK BİLGİ:

MAKROSKOB?: Kapta gönderilen 20 cc berrak renkte mayi (2PAP,2MGG)

M?KROSKOB?:
-Bron? epitel hücreleri
-Alveolar makrofajlar
-Bu k?smi metaplazi de?i?iklikler gösteren skuamöz hücreler
-Yavg?n bakteri kümeleri
-Lenfositten bask?n iltihap hücreleri

TANI:
AKC??ER, BRON? LAVAJ S?TOLOJ?S? VE HÜCRE BLO?U:
-AKT?F KRON?K ?LT?HAB? REAKS?YON

- Hastaya steroid başlanması planlanıyor
- Yan etki profili nedeni ile kullanmak istemiyor
- Kontrole gelmesi öneriliyor

Ekim 2022

- 1 haftadır nefes darlığı, öksürük
- FM: Sol orta-alt zon, sağ alt zonda inspiratuar raller (+), SpO2: %96, çomak parmak (-), pretibial ödem (-)

14.10.2022

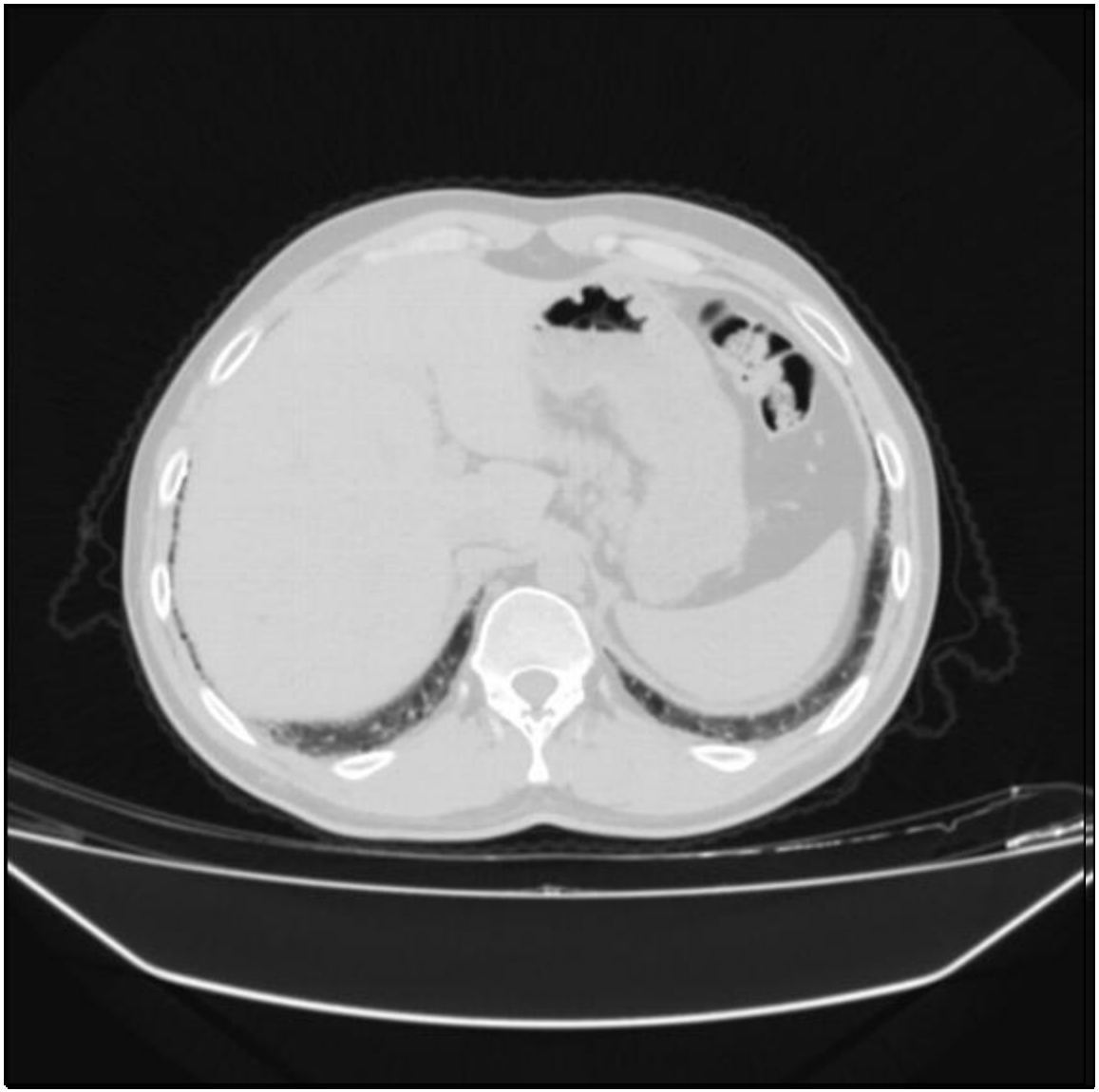

SFT

- FEV1: %61
- FVC: %68
- FEV1/FVC: %80
- DLCO: %47

- Hastaya biyopsi öneriliyor

TIBBİ PATOLOJİ ANABİLİM DALI
PATOLOJİ RAPORU

Hasta Adı Soyadı		Biyopsi/Sitoloji No	**B-16265-2023**
T.C. Kimlik No	37348275616	İsteyen Bölüm	GÖĞÜS CERRAHİ SERVİSİ
Yaş / Cinsiyeti	38 / E	Tetkiki İsteyen Doktor	
DosyaNo	37348275616		
Numune Türü	Tetkik İstem Zamanı 09.08.2023 11:28	Numune Kabul Zamanı	09.08.2023 11:30
	Numune Alma Zamanı 09.08.2023 11:28	Uzman Onay Zamanı	18.08.2023 08:55
Eski Biyopsi No			

KLİNİK BİLGİ:

AC FİBROZİS ETY..

MAKROSKOPİ:

Kayıtsız poşette gönderilen büyüğü 0,8x0,4x0,4 cm küçüğü 0,3x0,3x0,3 cm ölçüsünde toplam 6 adet bej - kahverenkli nodüler dokunun tamamı 1-2,2 kasette takibe alındı.fs/ ega

MİKROSKOPİ:

Kesitlerde, bronş akciğer parankimi çok geniş kistik lezyonlar görülmüştür. İnterstisyel mesafeler kalın, alveoller makrofajla doludur. Bazı makrofajlarda multinükleer dev hücre oluşumu gözlenmiştir.İmmunohistokimyasal olarak CD34, Pan Keratin, Vimentin, P63, TTF-1, CD68, CD163, CD1a, S-100, Desmin ve Aktin uygulanmıştır. Kistik mesafelerin büllöz amfimatöz değişim gösteren alveol alanları olduğu anlaşılmıştır. İnfimatuar reaksiyon son derece az olup, makrofajlardan oluşmakta ve alveol lümenine sınırlı kalmaktadır. Değişiklikler interstisyel akciğer hastalığı ve son dönem akciğer hastalığı - bal peteği akciğer görünümü ile uyumludur.

- Hastaya İPF tanısı ile nintedanib başlanıyor
- Nintedanib kullanmak istemeyen hasta Polikiniğimize tekrar başvuruyor

KULLANMA TALİMATI

OFEV® 150 mg yumuşak kapsül

Ağız yolu ile alınır.

- ***Etkin madde:*** Nintedanib. Her bir kapsül, 150 mg nintedanib içerir. Bu miktar 180,6 mg nintedanib esilata (etansulfonat) karşılık gelir.

- ***Yardımcı maddeler:***

Kapsül içeriği: Orta zincirli trigliseridler, katı yağ (bitkisel kaynaklıdır), soya lesitini (E322),
Kapsül gövdesi: Jelatin (domuz derisi kaynaklı) gliserol (%85), titanyum dioksit (E171), kırmızı demir oksit (E172), sarı demir oksit (E172)
Baskı mürekkebi: şellak glaze (Coccus Lucca adlı böcekten elde edilir), siyah demir oksit (E172), propilen glikol (E1520)

American Journal of Respiratory and Critical Care Medicine Volume 205 Number 9 | May 1 2022

Idiopathic Pulmonary Fibrosis (an Update) and Progressive Pulmonary Fibrosis in Adults

An Official ATS/ERS/JRS/ALAT Clinical Practice Guideline

Table 3. High-Resolution Computed Tomography Patterns in Idiopathic Pulmonary Fibrosis

	HRCT Pattern			
	UIP Pattern	Probable UIP Pattern	Indeterminate for UIP	CT Findings Suggestive of an Alternative Diagnosis
Level of confidence for UIP histology	Confident (>90%)	Provisional high confidence (70–89%)	Provisional low confidence (51–69%)	Low to very low confidence (≤50%)
Distribution	• Subpleural and basal predominant • Often heterogeneous (areas of normal lung interspersed with fibrosis) • Occasionally diffuse • May be asymmetric	• Subpleural and basal predominant • Often heterogeneous (areas of normal lung interspersed with reticulation and traction bronchiectasis/ bronchiolectasis)	• Diffuse distribution without subpleural predominance	• Peribronchovascular predominant with subpleural sparing (consider NSIP) • Perilymphatic distribution (consider sarcoidosis) • Upper or mid lung (consider fibrotic HP, CTD-ILD, and sarcoidosis) • Subpleural sparing (consider NSIP or smoking-related IP)
CT features	• Honeycombing with or without traction bronchiectasis/ bronchiolectasis • Presence of irregular thickening of interlobular septa • Usually superimposed with a reticular pattern, mild GGO • May have pulmonary ossification	• Reticular pattern with traction bronchiectasis/ bronchiolectasis • May have mild GGO • Absence of subpleural sparing	• CT features of lung fibrosis that do not suggest any specific etiology	• Lung findings ○ Cysts (consider LAM, PLCH, LIP, and DIP) ○ Mosaic attenuation or three-density sign (consider HP) ○ Predominant GGO (consider HP, smoking-related disease, drug toxicity, and acute exacerbation of fibrosis) ○ Profuse centrilobular micronodules (consider HP or smoking-related disease) ○ Nodules (consider sarcoidosis) ○ Consolidation (consider organizing pneumonia, etc.) • Mediastinal findings ○ Pleural plaques (consider asbestosis) ○ Dilated esophagus (consider CTD)

etc.)
• Mediastinal findings
○ Pleural plaques (consider asbestosis)
○ Dilated esophagus (consider CTD)

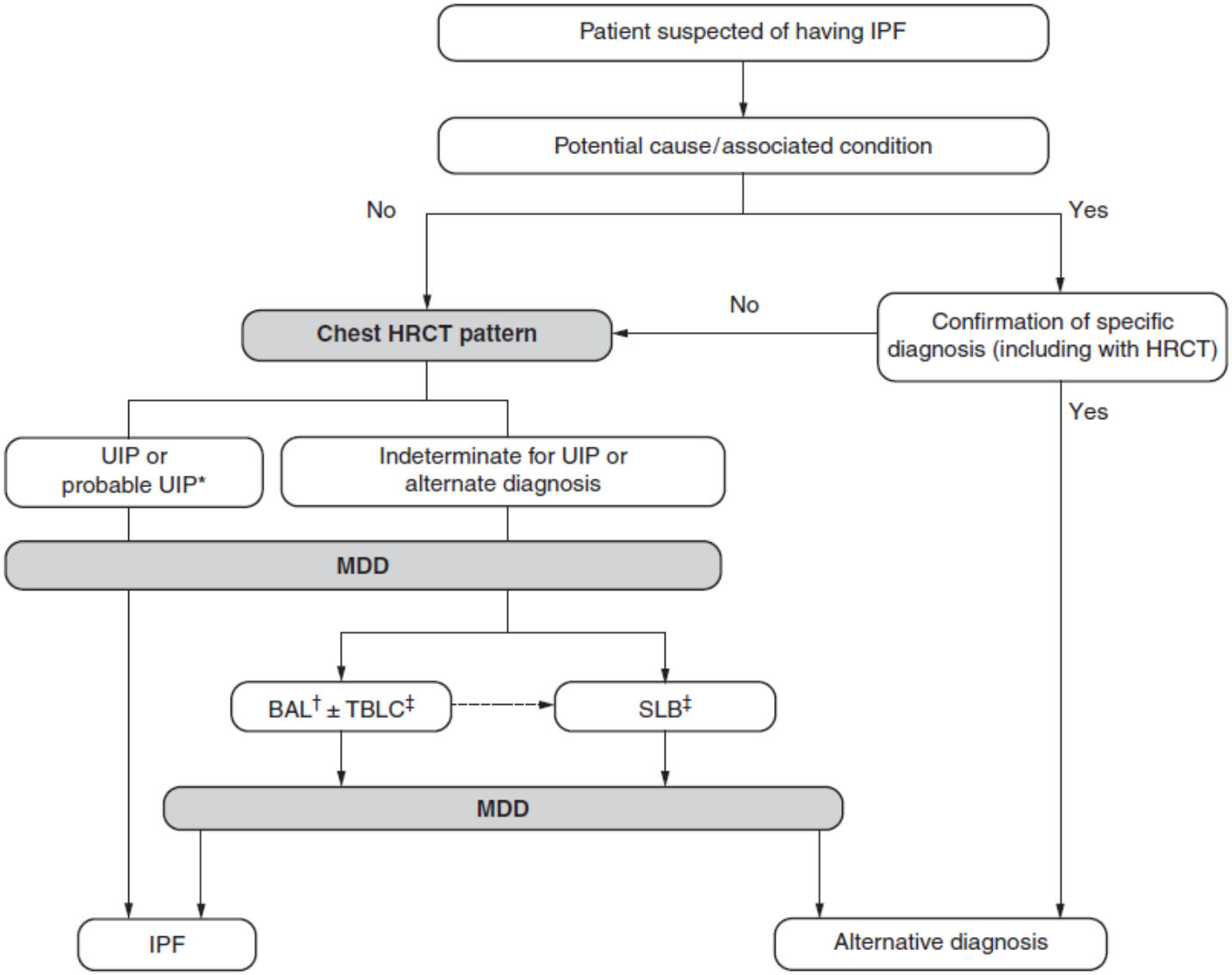
Patient suspected of having IPF
Potential cause/associated condition
No
Yes
Chest HRCT pattern
No
Confirmation of specific diagnosis (including with HRCT)
Yes
UIP or probable UIP*
Indeterminate for UIP or alternate diagnosis
MDD
BAL† ± TBLC‡
SLB‡
MDD
IPF
Alternative diagnosis

Diagnosis of Idiopathic Pulmonary Fibrosis

An Official ATS/ERS/JRS/ALAT Clinical Practice Guideline

This official ATS/ERS/JRS/ALAT Clinical Practice Guideline was endorsed by the Pulmonary Pathology Society October 2018

Table 5. Histopathology Patterns and Features

UIP	Probable UIP	Indeterminate for UIP	Alternative Diagnosis
• Dense fibrosis with architectural distortion (i.e., destructive scarring and/or honeycombing) • Predominant subpleural and/or paraseptal distribution of fibrosis • Patchy involvement of lung parenchyma by fibrosis • Fibroblast foci • Absence of features to suggest an alternate diagnosis	• Some histologic features from column 1 are present but to an extent that precludes a definite diagnosis of UIP/IPF *And* • Absence of features to suggest an alternative diagnosis *Or* • Honeycombing only	• Fibrosis with or without architectural distortion, with features favoring either a pattern other than UIP or features favoring UIP secondary to another cause* • Some histologic features from column 1, but with other features suggesting an alternative diagnosis†	• Features of other histologic patterns of IIPs (e.g., absence of fibroblast foci or loose fibrosis) in all biopsies • Histologic findings indicative of other diseases (e.g., hypersensitivity pneumonitis, Langerhans cell histiocytosis, sarcoidosis, LAM)

IPF suspected*		Histopathology pattern†			
		UIP	Probable UIP	Indeterminate for UIP or biopsy not performed	Alternative diagnosis
HRCT pattern	UIP	IPF	IPF	IPF	Non-IPF dx
	Probable UIP	IPF	IPF	IPF (Likely)‡	Non-IPF dx
	Indeterminate	IPF	IPF (Likely)‡	Indeterminate§	Non-IPF dx
	Alternative diagnosis	IPF (Likely)‡	Indeterminate§	Non-IPF dx	Non-IPF dx

Gönderilen Materyal : KONSÜLTASYON Materyallerin Alındığı Yer : AKCİĞER Materyalin Alınma Şekli : 5 Klinik Ön Tanı : İntersitisyel akciğer hastalığı son dönem bulguları ile uyumlu değişiklikler Makroskopi : Konsültasyon amacıyla gönderilen B- 16265-2023 nolu 14 adet lam+ 2 adet blok tarafımıza gönderilmiştir. Döküm, Kesit Tek: Simay Gök, Rapor Sek: Öznur Bozkurt Mikroskopi : Histokimyasal Boyama Panel Sonuçları : MTK uygulandı İmmunhistokimya Boyama Panel Sonuçları : Frozen Tanı : Histopatalojik Tanılar / Sitopatolojik Tanılar : Akciğer, Eksizyonel Biopsi; Konsültasyon: A- Tip II pnömosit proliferasyonu, alveol septaları kalınlaştıran lenfoid proliferasyon, alveol boşluklarında makrofajlar, fibrozis, düz kas metaplazi odağı B- Tip II pnömosit proliferasyonu, alveol septaları kalınlaştıran fibrozis,	01.09.2023	T.C. SAĞLIK BAKANLIĞI İSTANBUL YEDİKULE GÖĞÜS HASTALIKLARI VE GÖĞÜS CERRAHİSİ EAH	GÖĞÜS HASTALIKLARI	08.09.2023

İSTANBUL VALİLİĞİ İL SAĞLIK MÜDÜRLÜĞÜ S.B.Ü. İstanbul Yüksek Göğüs Hastalıkları Ve Göğüs Cerrahisi Eğitim Ve Araştırma Hastanesi	**PATOLOJİ RAPORU**	Bas.Tar Protokol Kayıt No Onay Tarihi	11.09.2023 2023 / 8360 08.09.2023 19:33

Hastanın Adı Soyadı		**Laboratuar Kabul Tarihi\Saati**	Eylül 01 2023, 11:50
Hasta T.C. Kimlik No		**Patoloji Rapor Tarihi**	Eylül 08 2023, 19:33
Doğum Tarihi, Cinsiyeti	20.03.1985 / E	**Protokol No**	
İsteyen Birim	4B.4 Göğüs Polikliniği D. TURAN	**Rapordan Sorumlu I.Doktor**	
İsteyen Hekim	DEMET TURAN	**Raporlayan Sekreter**	
İstemin Yapıldığı Tarih\Saati	01.09.2023 11:03:40	**Numune Alma Tarihi ve Saati**	

Gönderilen Materyal KONSÜLTASYON

Materyallerin Alındığı Yer AKCİĞER **Materyalin Alınma Şekli :** KONSÜLTASYON

Klinik Ön Tanı

İntersitisyel akciğer hastalığı son dönem bulguları ile uyumlu değişiklikler

Makroskopi

Konsültasyon amacıyla gönderilen B- 16265-2023 nolu 14 adet lam+ 2 adet blok tarafımıza gönderilmiştir.

Döküm, Kesit Tek: Sinay Gök, Rapor Sek: Öznur Bozkurt

TIBBİ LABORATUVAR YORUMU

Bulgular fibrotik tip Nonspesifik İnterstisyel Pnömoni paterni ile uyumludur. Olgunun kollagen doku hastalıkları yönünden tetkiki önerilir

- Romatoloji ile konsülte edilen hastada patoloji saptanmıyor
- Hastaya fNSIP tanısı ile prednol tb başlanıyor

Şubat 2024

- Nefes darlığında artış, 1 kat merdiven çıkmakla, hızlı yürümekle nefes darlığı
- FM: Bilateral orta ve alt zonlarda inspiratuar raller (+), Nb: 103/dk, SpO2: %91
- FEV1: %48, FVC: %45, FEV1/FVC: %84
- DLCO yapılamadı

13.02.2024

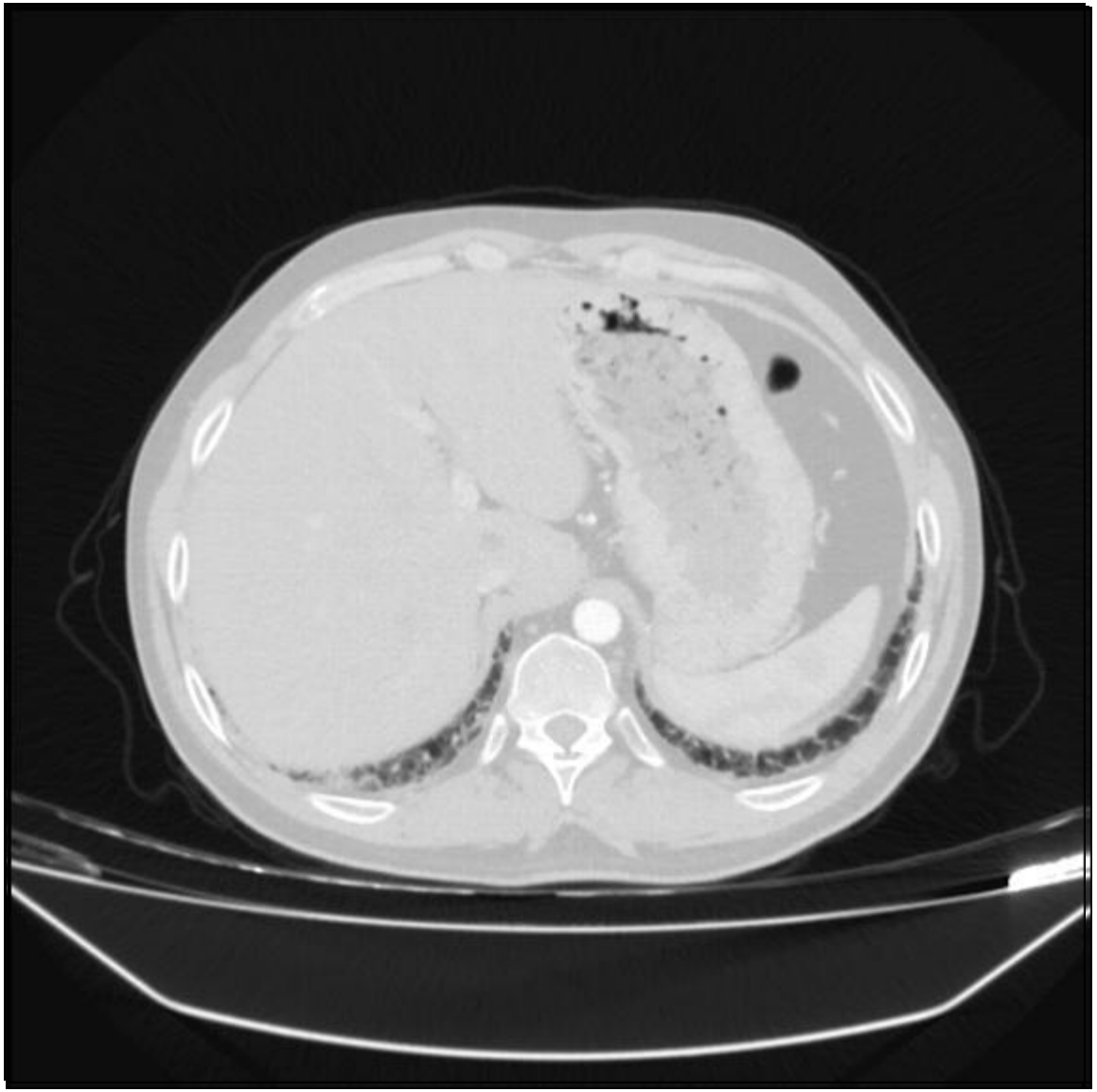

FIRAT ÜNİVERSİTESİ HASTANESİ
RADYOLOJİ RAPORU

Adı Soyadı	: SAMİ DEMİRBAĞ	**Rapor Tarihi**	: 14.02.2024 13:47
T.C Kimlik No	: 37348275616	**Dosya no**	: 1054964
Baba Adı	: NİHAT	**Başvuru No**	: 13645577
Kurumu	: SSK SAĞLIK İŞLERİ MÜDÜRLÜĞÜ	**Doğum Yeri - Tarih**	: ELAZIĞ - 1985 **Yaş:** 38
İstem Tarihi	: 13.02.2024(29725199)	**İstem Kabul Tarihi**	: 13.02.2024(R100460)
Hizmet Adi	: BT, TORAKS, KONTRASTLI	**Cinsiyet**	: E

Tanı :	**Kodu**	**Adı**
	R05	ÖKSÜRÜK
	R05	ÖKSÜRÜK

ÇOK KES?TL? B?LG?SAYARLI TOMOGRAF?
TORAKS

Teknik : Kontrast madde verilmeden yap?lan çok kesitli BT tetkikinde;

Trakea ve ana bron?lar, özefagus normal görünümdedir.
Bilateral akci?erlerde orta- alt lobda daha belirgin periferal retikülasyon art??lar? periferal ve paramediastinal subplevral hava kistleri-amfizematöz de?i?iklikler izlendi. Her iki akci?erde yer yer traksiyon bron?ektazileri izlenmektedir (Olas? U?P ?).
Bilateral akci?erde paraseptal amfizematoz de?i?iklikler izlendi.
Orta lobda bant atelektaziler izlendi.
Bilateral akci?er üst lob apikallerde plevroparankimal fibröz kep izlenmektedir.

CURRENT MEDICAL RESEARCH AND OPINION
2019, VOL. 35, NO. 11, 2015–2024
https://doi.org/10.1080/03007995.2019.1647040
Article FT-0308.R1/1647040

Taylor & Francis
Taylor & Francis Group

ORIGINAL ARTICLE

OPEN ACCESS Check for updates

Progressive fibrosing interstitial lung diseases: current practice in diagnosis and management

Marlies Wijsenbeek[a], Michael Kreuter[b], Amy Olson[c], Aryeh Fischer[d], Elisabeth Bendstrup[e], Christopher D. Wells[f], Christopher P. Denton[g], Baher Mounir[h], Leila Zouad-Lejour[h], Manuel Quaresma[h] and Vincent Cottin[i]

Table 1. Percentage of US patients who received treatment for non-IPF ILDs in 2016.

	Any treatment[a]	Corticosteroids	Mycophenolate mofetil	Azathioprine	Cyclosporine	Tacrolimus	Cyclophosphamide
RA-ILD	72	69	7	9	5	3	0
SSc-ILD	74	59	29	15	5	4	1
Other CTD-ILDs	67	61	21	15	7	4	0
iNSIP	71	62	15	6	3	3	0
HP	75	74	6	8	2	1	0
Sarcoidosis-ILD	63	62	3	3	2	2	0
Other specified non-IPF ILDs[b]	50	49	3	2	2	1	0
Non-specified ILDs[c]	52	51	3	2	2	2	0

- Hastaya Cellcept 500 mg 2x2 başlandı

Eylül 2024’te tekrar başvuru

- Şikayetlerde artış
- FM: Bilateral orta ve alt zonlarda inspiratuar raller (+), çomak parmak (+), SpO2: %90

24.09.2024

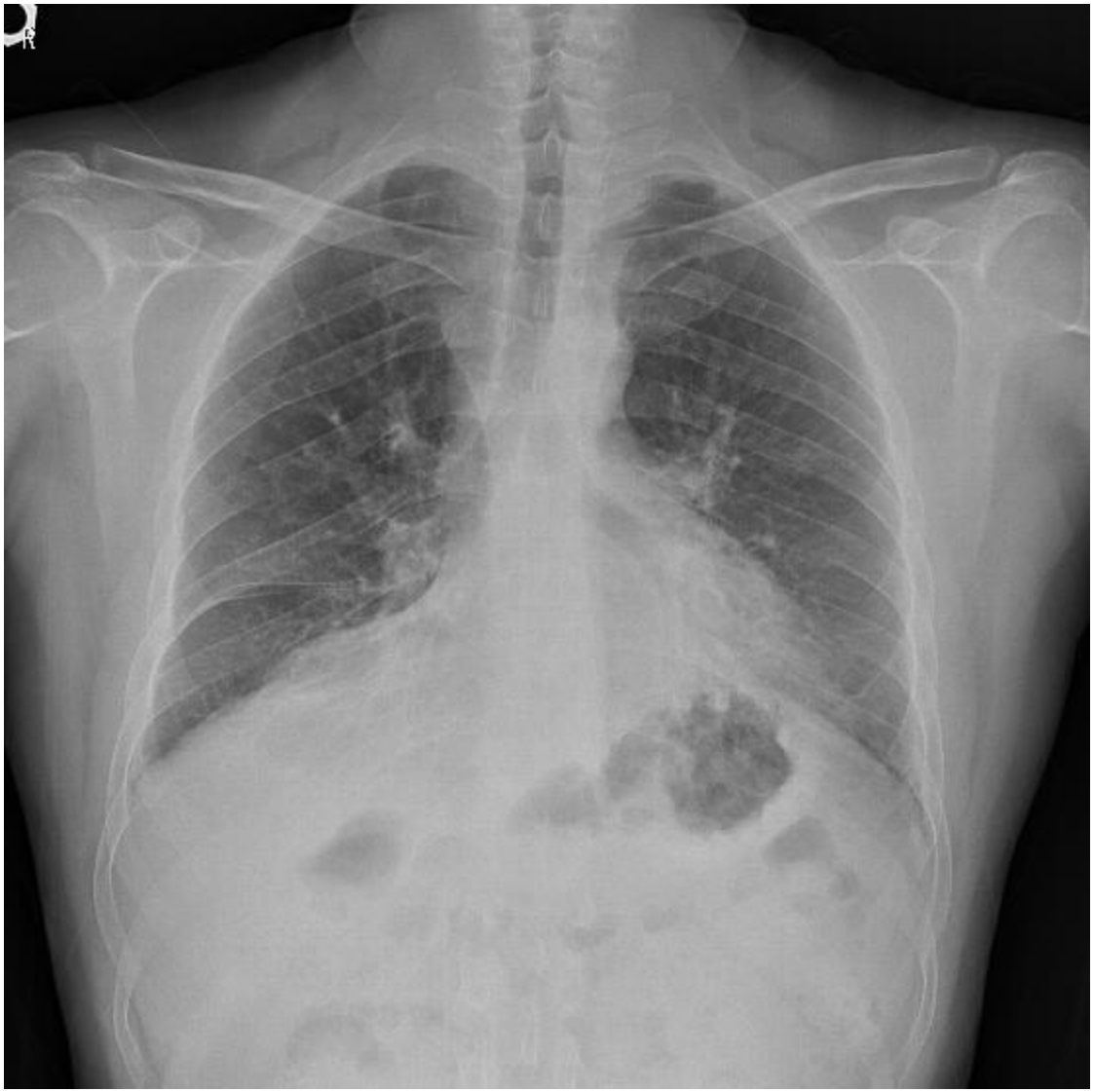

Name:	[redacted]	ID:	2992	BSA:	1.89	Date:	24.09.2024
Tech:		Height:	173.00	Age:	39	Room:	
Doctor:		Weight:	75.00	Sex:	Male	Race:	Caucasian

Diagnosis:
Dyspnea: Cough: Wheeze:
Tbco Prod: Yrs Smk: Pks/Day: Yrs Quit:
Medications:
Pre Test Comments:
Post Test Comments:

	Pre-Bronch			Post-Bronch		
	Actual	Pred	%Pred	Actual	%Pred	%Chng
---- SPIROMETRY ----						
FVC (L)	1,90	5,00	38			
FEV1 (L)	1,68	4,00	42			
FEV1/FVC (%)	88	80	111			
FEF 25% (L/sec)	4,56	7,61	60			
FEF 75% (L/sec)	1,01	1,83	55			
FEF 25-75% (L/sec)	1,95	3,85	51			
FEF Max (L/sec)	5,31	9,77	54			
FIVC (L)	1,78					
FIF Max (L/sec)	6,21					

		Ölçüm	Normal Aralık	Bekl.	%Beklenen	z score
DLCO	mL/min/mmHg	[illegible]	25,42 - 39,30	32,36	23	-5,94
DLCO corr	mL/min/mmHg	[illegible]	[illegible]	32,36	23	-5,94
DLCO/VA	mL/min/mmHg/L	2,82	3,41 - 6,17	4,79	59	-2,34
VA	L	2,58	5,60 - 7,90	6,75	38	-5,96
TLC(DLCO)	L	2,74	5,75 - 8,05	6,90	40	-5,95

Hasta radyolojik, fonksiyonel ve klinik olarak progrese kabul ediliyor

PROGRESİF PULMONER FİBROZİS

Check for updates

AMERICAN THORACIC SOCIETY DOCUMENTS

Idiopathic Pulmonary Fibrosis (an Update) and Progressive Pulmonary Fibrosis in Adults

An Official ATS/ERS/JRS/ALAT Clinical Practice Guideline

Ganesh Raghu, Martine Remy-Jardin, Luca Richeldi, Carey C. Thomson, Yoshikazu Inoue, Takeshi Johkoh, Michael Kreuter, David A. Lynch, Toby M. Maher, Fernando J. Martinez, Maria Molina-Molina, Jeffrey L. Myers, Andrew G. Nicholson, Christopher J. Ryerson, Mary E. Strek, Lauren K. Troy, Marlies Wijsenbeek, Manoj J. Mammen, Tanzib Hossain, Brittany D. Bissell, Derrick D. Herman, Stephanie M. Hon, Fayez Kheir, Yet H. Khor, Madalina Macrea, Katerina M. Antoniou, Demosthenes Bouros, Ivette Buendia-Roldan, Fabian Caro, Bruno Crestani, Lawrence Ho, Julie Morisset, Amy L. Olson, Anna Podolanczuk, Venerino Poletti, Moisés Selman, Thomas Ewing, Stephen Jones, Shandra L. Knight, Marya Ghazipura, and Kevin C. Wilson; on behalf of the American Thoracic Society, European Respiratory Society, Japanese Respiratory Society, and Asociación Latinoamericana de Tórax

This official clinical practice guideline was approved by the American Thoracic Society, European Respiratory Society, Japanese Respiratory Society, and Asociación Latinoamericana de Tórax February 2022

PPF Tanımı

Radyolojik olarak pulmoner fibrozis kanıtı bulunan, İPF dışında etiyolojisi bilinen veya bilinmeyen İAH olan bir hastada, alternatif bir açıklama olmaksızın son 1 yıl içinde aşağıdaki üç kriterden en az ikisinin ortaya çıkması

1. **Solunum semptomlarında kötüleşme**
2. **Hastalık progresyonunun fizyolojik kanıtı (aşağıdakilerden herhangi biri):**
   a. 1 yıllık takip süresince FVC'de ≥%5'lik mutlak düşüş
   b. 1 yıllık takip süresince DLCO'da ≥%10'luk mutlak düşüş
3. **Hastalık progresyonunun radyolojik kanıtı (aşağıdakilerden bir veya daha fazlası):**
   a. Traksiyon bronşektazisi ve bronşiyolektazinin yaygınlığı veya şiddetinde artış
   b. Traksiyon bronşektazisi ile birlikte yeni buzlu cam opasitesi
   c. Yeni ince retikülasyon
   d. Retiküler anormalliğin yaygınlığında veya kalınlığında artış
   e. Yeni veya artmış bal peteği görünümü
   f. Lober hacim kaybında artış

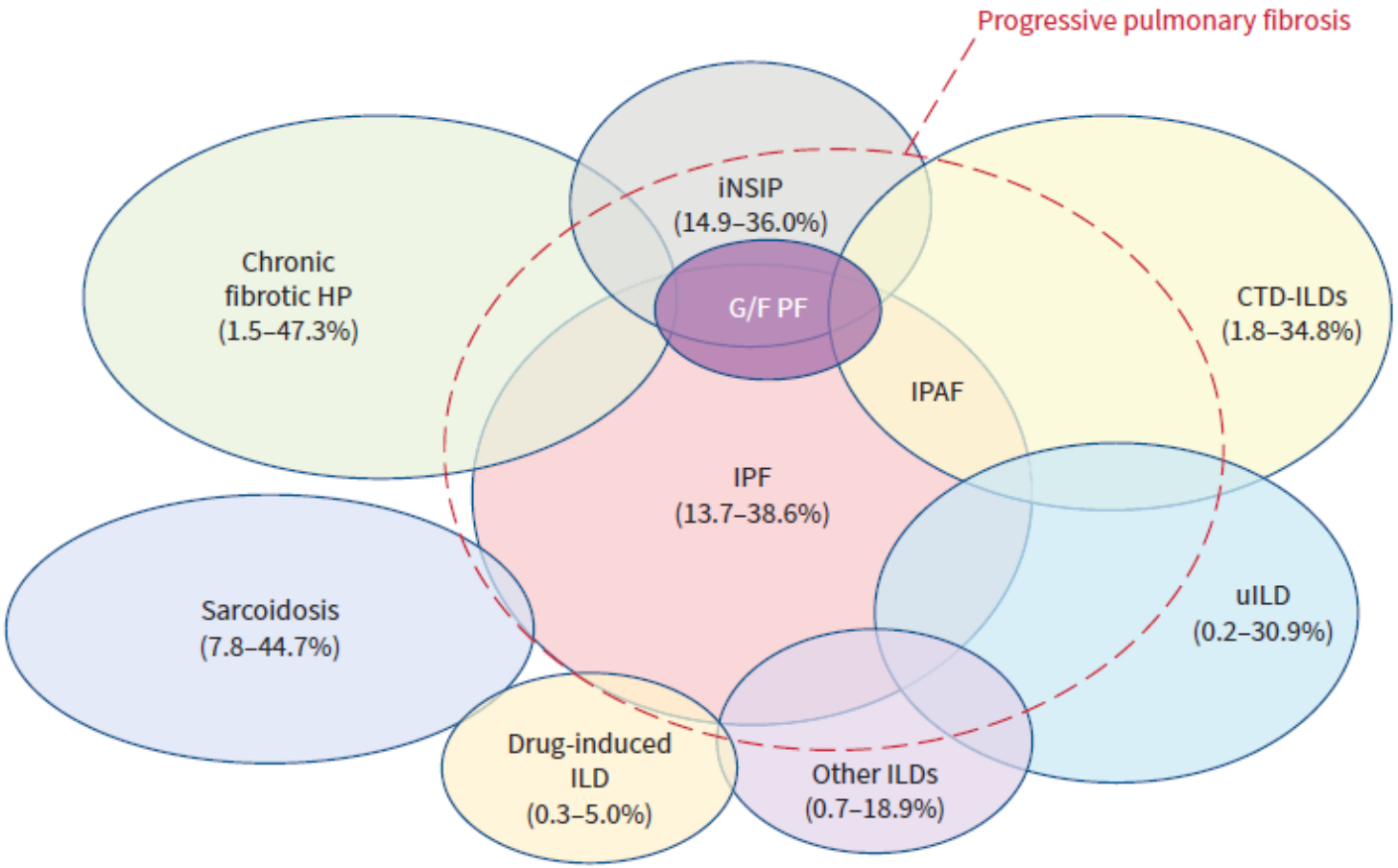

FIGURE 1 Schematic representation of the prevalent spectrum of interstitial lung diseases (ILDs) that may be associated with "progressive pulmonary fibrosis (despite management)". The lowest and highest prevalences across different countries are shown in brackets [14]. CTD: connective tissue disease; G/F PF: genetic and/or

Rajan SK, et al. Eur Respir J Rev 2023

Check for updates

AMERICAN THORACIC SOCIETY DOCUMENTS

Idiopathic Pulmonary Fibrosis (an Update) and Progressive Pulmonary Fibrosis in Adults

An Official ATS/ERS/JRS/ALAT Clinical Practice Guideline

Ganesh Raghu, Martine Remy-Jardin, Luca Richeldi, Carey C. Thomson, Yoshikazu Inoue, Takeshi Johkoh, Michael Kreuter, David A. Lynch, Toby M. Maher, Fernando J. Martinez, Maria Molina-Molina, Jeffrey L. Myers, Andrew G. Nicholson, Christopher J. Ryerson, Mary E. Strek, Lauren K. Troy, Marlies Wijsenbeek, Manoj J. Mammen, Tanzib Hossain, Brittany D. Bissell, Derrick D. Herman, Stephanie M. Hon, Fayez Kheir, Yet H. Khor, Madalina Macrea, Katerina M. Antoniou, Demosthenes Bouros, Ivette Buendia-Roldan, Fabian Caro, Bruno Crestani, Lawrence Ho, Julie Morisset, Amy L. Olson, Anna Podolanczuk, Venerino Poletti, Moisés Selman, Thomas Ewing, Stephen Jones, Shandra L. Knight, Marya Ghazipura, and Kevin C. Wilson; on behalf of the American Thoracic Society, European Respiratory Society, Japanese Respiratory Society, and Asociación Latinoamericana de Tórax

This official clinical practice guideline was approved by the American Thoracic Society, European Respiratory Society, Japanese Respiratory Society, and Asociación Latinoamericana de Tórax February 2022

Evidence-based Recommendations for Treatment of PPF, Other than IPF

Pirfenidone

PPF gelişen hem non-İPF İAH'de hem de non-İPF İAH'nin spesifik tiplerinde pirfenidon'un etkinliği ve güvenilirliği için ileri inceleme öneriliyor

Nintedanib

İPF dışı fibrotik İAH olan, standart tedaviden fayda görmeyen PPF hastalarının tedavisinde nintedanib önerilir

PPF'ye ilerleyen non-İPF İAH'lerin spesifik tiplerinde nintedanib'in etkinliği ve güvenilirliği için çalışma yapılması önerilir

Progressive pulmonary fibrosis: an expert group consensus statement

Sujeet K. Rajan[1], Vincent Cottin[2], Raja Dhar[3], Sonye Danoff[4], Kevin R. Flaherty[5], Kevin K. Brown[6], Anant Mohan[7], Elizabeth Renzoni[8], Murali Mohan[9], Zarir Udwadia[10], Padmanabha Shenoy[11], David Currow[12], Anand Devraj[13], Bhavin Jankharia[14], Ritu Kulshrestha[15], Steve Jones[16], Claudia Ravaglia[17], Silvia Quadrelli[18], Rajam Iyer[19], Sahajal Dhooria[20], Martin Kolb[21,23] and Athol U. Wells[22,23]

[1]Bombay Hospital Institute of Medical Sciences and Bhatia Hospital, Mumbai, India. [2]National French Reference Coordinating Center for Rare Pulmonary Diseases, Louis Pradel Hospital Hospices Civils de Lyon, Université Claude Bernard Lyon 1, INRAE, Member of ERN-LUNG, Lyon, France. [3]CK Birla Hospitals, Kolkata, India. [4]Johns Hopkins School of Medicine, Baltimore, MD, USA. [5]University of Michigan, Ann Arbor, MI, USA. [6]Department of Medicine, National Jewish Health, Denver, CO, USA. [7]All India Institute of Medical Sciences, New Delhi, India. [8]Royal Brompton Hospital/Imperial College London, London, UK. [9]Narayana Health, Bengaluru, India. [10]Breach Candy Hospital, Mumbai, India. [11]Department of Rheumatology, Centre for Arthritis and Rheumatism Excellence, Kochi, India. [12]University of Technology, Sydney, Australia. [13]Department of Radiology, Royal Brompton Hospital, London, UK. [14]Picture This by Jankharia, Mumbai, India. [15]Department of Pathology, Vallabhbhai Patel Chest Institute, University of Delhi, Delhi, India. [16]European Idiopathic Pulmonary Fibrosis Federation (EU-IPFF), Peterborough, UK. [17]Pulmonology Unit, GB Morgagni Hospital/University of Bologna, Forlì, Italy. [18]Hospital Britanico de Buenos Aires, Buenos Aires, Argentina. [19]Bhatia Hospital and PD Hinduja Hospital, Mumbai, India. [20]Department of Pulmonary Medicine, Postgraduate Institute of Medical Education and Research, Chandigarh, India. [21]Firestone Institute for Respiratory Heath, St Joseph's Healthcare and McMaster University, Hamilton, ON, Canada. [22]Interstitial Lung Disease Unit, Royal Brompton and Harefield NHS Foundation Trust, London, UK. [23]Co-senior authors.

Corresponding author: Sujeet K. Rajan (skrajan@hotmail.com)

Shareable abstract (@ERSpublications)
Progressive pulmonary fibrosis (PPF) explains what clinicians increasingly face in practice. Assessing ILD progression, its risk and improved treatments based on current evidence for PPF (despite initial management) form the mainstay of this document. http://bit.ly/3GLdqfs

Cite this article as: Rajan SK, Cottin V, Dhar R, *et al*. Progressive pulmonary fibrosis: an expert group consensus statement. *Eur Respir J* 2023; 61: 2103187 [DOI: 10.1183/13993003.03187-2021].

Farmakolojik Tedaviler

- İPF dışında, SSc-İAH ve olasılıkla RA-İAH varlığında antifibrotikler birinci basamak tedavi olarak düşünülmemelidir

- Başlangıç tedavisi olarak kombinasyon tedavisi önerilmez

- PPF varlığında **antifibrotikler ardışık olarak** başlanabilir

Pharmacological Treatment of Idiopathic Pulmonary Fibrosis (Update) and Progressive Pulmonary Fibroses: S2k Guideline of the German Respiratory Society

Respiration 2024;103:782–810
DOI: 10.1159/000540856

Jürgen Behr[a] Francesco Bonella[b] Björn Christian Frye[c] Andreas Günther[d]
Lars Hagmeyer[e] Jörg Henes[f] Philipp Klemm[g] Dirk Koschel[h]
Michael Kreuter[i,j] Gabriela Leuschner[a] Dennis Nowak[k] Antje Prasse[l]
Bernd Quadder[m] Helmut Sitter[n] Ulrich Costabel[b]

R30	Recommendation
⇓⇓	Outside of controlled clinical trials, IPF or PPF patients shall not be treated with a combination of pirfenidone and nintedanib
	Consensus strength: 100%

R15	Recommendation
⇑	PPF patients should be treated with pirfenidone if antifibrotic therapy with nintedanib was not sufficiently effective or has been discontinued due to side effects
⇑⇑	A therapy switch shall be determined in the context of an ILD MDD (ILD Board)
	Consensus strength: 100%

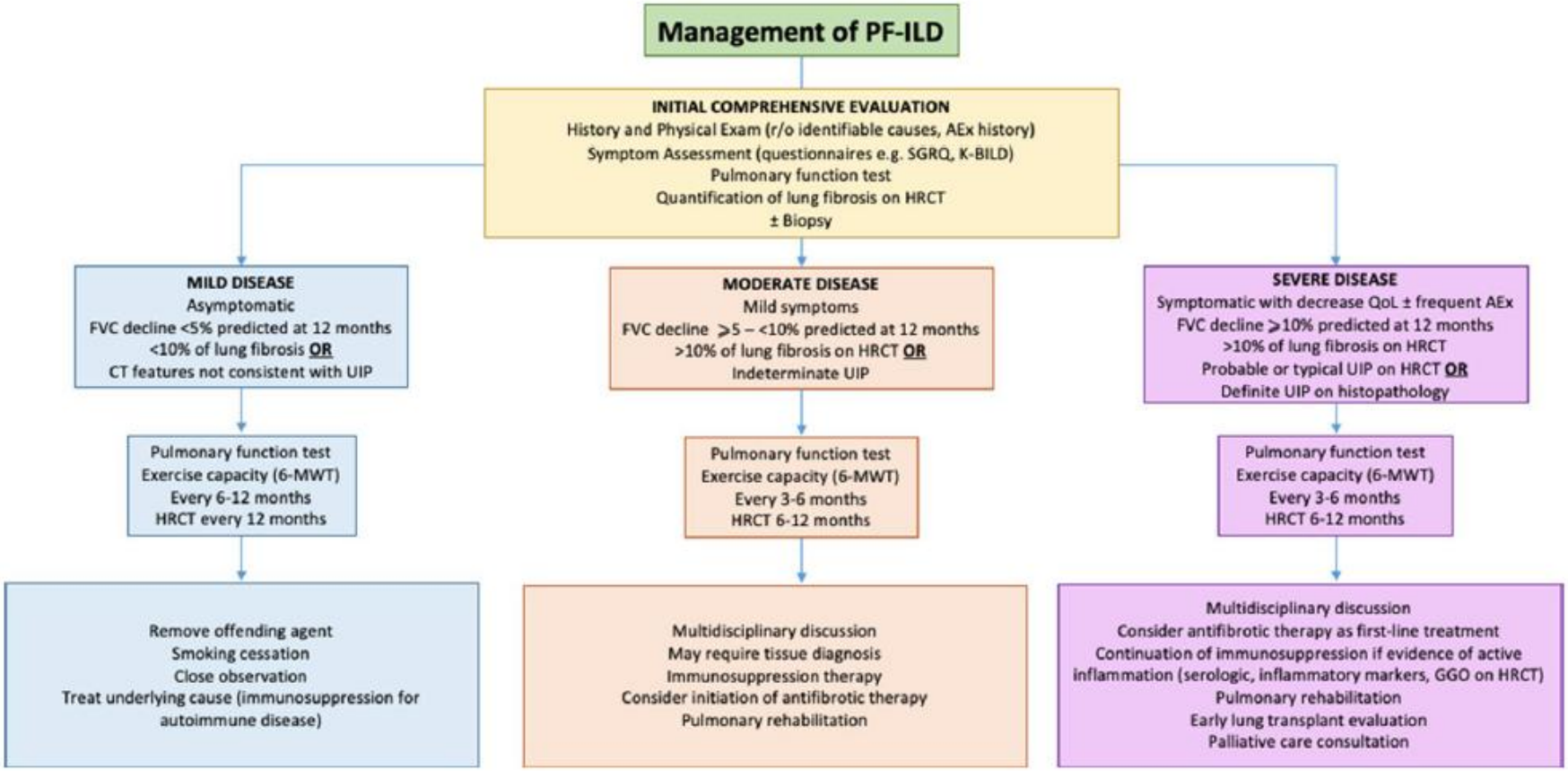

Gibson CD, et al. Lung 2020

Hastaya endikasyon dışı onay alınarak Pirfenidon başlandı

Tanı ve İlaç Bilgileri

Tanı Kodu	Tanı Adı	Alt Tanı	Tanı Tarihi
J84.1	İntersitisyel akciğer hastalığı, diğer, fibrozisli	fibrotik NSİP	24.09.2024

Etkin Madde	Miktarı	Doz 1	X	Doz 2	Periyodu	K. Şekli	Rapor Süresi
PIRFENIDON	600 mg	4	X	1	1 Gün	Ağızdan(Oral)	1 Yıl

Açıklama

İlgili etkin maddeli ilacın kullanımı, Kısa Ürün Bilgisi (KÜB) dahilinde olup, 1 (bir) yıllık dozda kullanımı uygundur.

Karar	Karar Tarihi
Uygun görülmüştür	26.09.2024

Pirfenidone tedavisinin 5. ayında

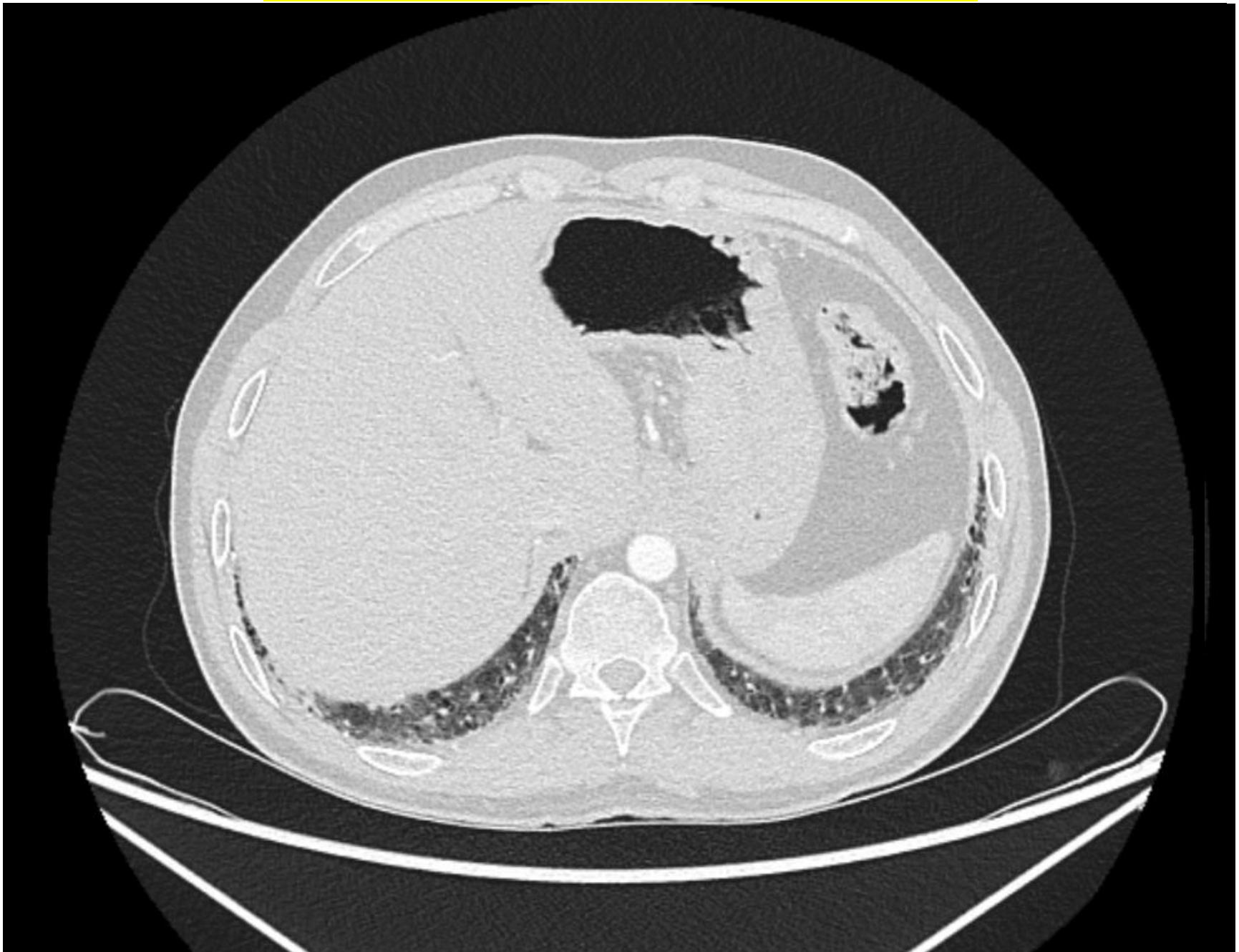

Son kontrol; 24.09.2025

- Nefes darlığı devam ediyor, SpO2:%90
- FVC: % 37
- FEV1/ FVC: %87
- FEV1: %40
- DLCO: %24
- İlaç yan etkisi yok

24.09.2025

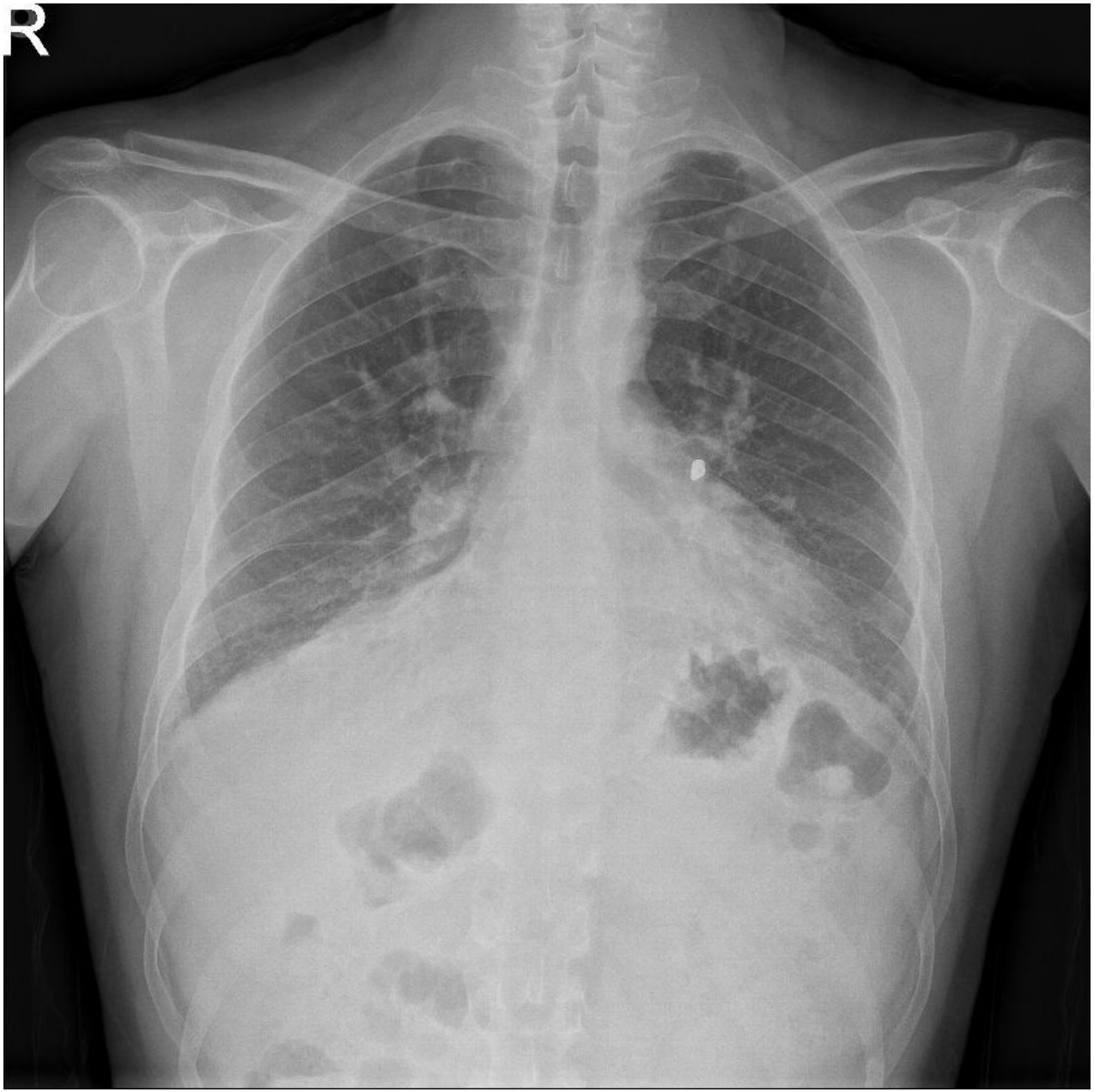

Sabrınız için teşekkürler...