Girişimsel Bronkoskopi: Olgu Örnekleri

Doç. Dr. Demet TURAN
Sağlık Bilimleri Üniversitesi
Yedikule Göğüs Hastalıkları ve Göğüs Cerrahisi
Eğitim ve Araştırma Hastanesi

BRONKOSKOPİK İŞLEMLER

TANISAL

- Primer /sekonder akciğer kanserleri
- Mediastinal lenf nodları ve kitleler (EBUS)
- Benign/malign hava yolu obstrüksiyonları
- Diffüz Parankimal Akciğer Hastalıkları (Kriyo-transbronşiyal biyopsi)

TERAPÖTİK

- Benign/malign hava yolu obstrüksiyonları
- Fistüller
- Hemoptizi
- Yabancı cisim aspirasyonları
- Hava yolu hastalıkları (KOAH/Astım)
- Pulmoner Alveolar Proteinozis
- Trakeostomi yönetimi
- İnducer/katater/port yerleştirme
- Komplikasyonların yönetimi

KULLANILAN TEDAVİ MODALİTELERİ

- Sıcak yöntemler
  - Elektrokoter
  - Argon plazma koagulasyon
  - Lazer

- Soğuk yöntemler
  - Kriyoterapi

- Rijid bronkoskopla mekanik temizleme
- Dilatasyon

- Endobronşiyal yada trakeal stent uygulanması

BRONKOSKOPİK İŞLEMLER

TANISAL

TERAPÖTİK

MALİNG HAVA YOLU OBSTRÜKSİYONU YÖNETİMİ

ACİL

ACİL DEĞİL

İNTRALUMİNAL OBSTRÜKSİYON

MİKST TİPTE OBSTRÜKSİYON

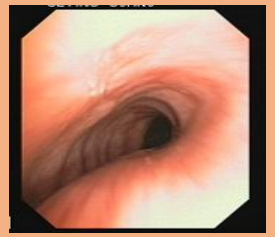

EKSTRALUMİNAL OBSTRÜKSİYON

TERMAL YÖNTEMLER VE MEKANİK REZEKSİYON

HAVA YOLU STENTİ

GİRİŞİMSEL BRONKOSKOPİK İŞLEMLER

>%50

- Semptomlarda rahatlama
- Fonksiyonel düzelme
- Enfeksiyon kontrolü
- Primer tedaviye hazırlık (Cerrahi, RT, KT, vs…)

YAŞAM KALİTESİ ↑
SURVİ ↑

Du Rand IA, et al. Thorax. 2011;66(3)

OLGU 1

- 58 yaş erkek
- Şikayet: Öksürük, ağızdan kan gelmesi, kilo kaybı
- Hikaye: 6 aydır öksürük şikayeti olan hastanın 2 aydır öksürmekle ağızdan balgamla karışık kan gelmesi başlamış, 2 ayda 4 kilo kaybı mevcut. Son 1 haftadır nefes darlığı başlamış
- Ek hastalık: AF(+)
- Sigara: 35 paket/yıl aktif

- Fizik muayene: Fizik Muayene: KB: 120/70 mmHg, SS:18/dk , N: 85/dk, s02:%96 (02li)

  Solunum Sistemi: Sağda ss azalmış, VT azalmış ve matitesi mevcut

  KVS: S1-2+ ek ses üfürüm yok

- Laboratuvar: **WBC: 15,58** Hb: 12 Hct: 37,8 Plt: 492.000

  pH: 7,46 pCO2: 22 p02: 56,8 s02: 91,8

  AST: 36 ALT: 36 TBil: 0,53 Üre: 43 Kre: 0, 77

  K: 4,2 Na: 134 **Sed: 108**

PA Akciğer Grafisi

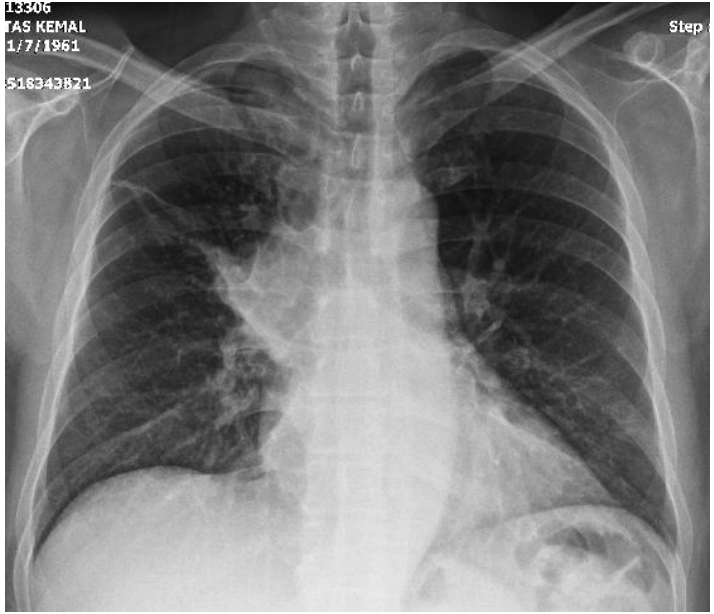

1 hafta sonrası

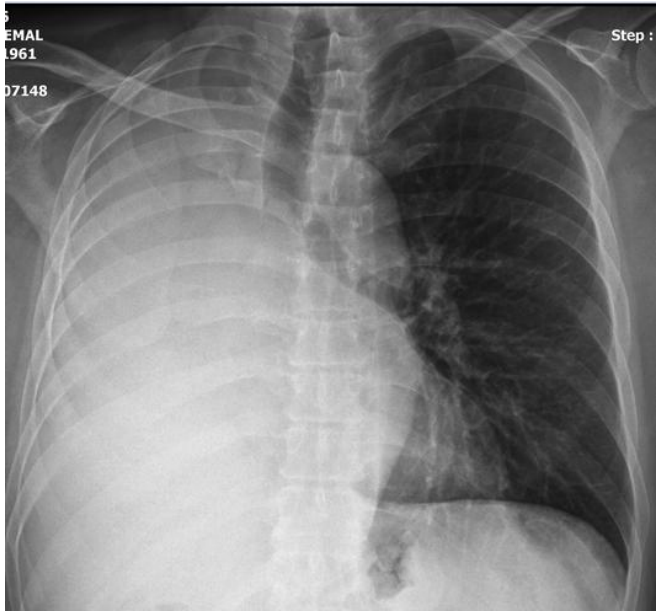

Toraks BT

Toraks BT

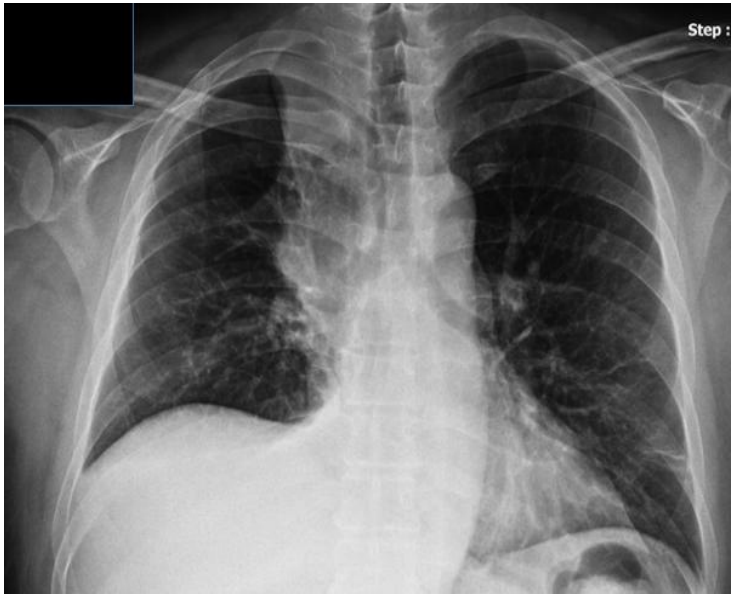
Step :

Makroskopi

En büyüğü 6,5x2,2x1,4 cm, en küçüğü 0,6x0,5x0,2 cm ölçüde 3 adet kirli beyaz gri renkte yumuşak kıvamlı doku parçası. Kesitleri kanamalı nekrotik görünümde kolay parçalanabilir nitelikte doku parçası12BLOK/YOK

Kesit Teknisyeni: Tuğba DANIŞAN Makroskobi Teknisyeni: -Aysun HOTAN- Arif Cemre YÜCEL

Histopatalojik Tanılar / Sitopatolojik Tanılar

Trakea ve Sağ Ana Bronş Biopsi: Küçük hücreli dışı karsinom.

İmmunhistokimya Boyama Panel Sonuçları

PATOLOJİ İMMÜNOHİSTOKİMYA UYGULAMASI

MATERYAL :1106/201019 Parafin blok
PATOLOJİK TANI : Bkz tanı.
YÖNTEM : OTOMATİZE, Ventana Bench Mark Ultra
İmmünhistokimyasal cihazı
TEKNİK : Multimer teknoloji
Ultra View Universal DAB Detection Kit
5269806-760-500
KONTROL : (+)

PRİMER ANTİKOR	İMMÜNREAKTİVİTE
Pansitokeratin Clone AE1/AE3 Genemed	Pozitif
TTF-1 (8G7G3/1) CELL MARQUE	Negatif
P40 Gennova	Negatif

SONUÇ: Morfolojik bulgular ön planda sarkomatoid karsinomu düşündürmekle birlikte ayırıcı tanıda büyük hücreli karsinom olasılığı da mevcuttur.

OLGU 2

- 76 yaş, erkek
- Şikayet: Nefes darlığı, balgam, ağızdan kan gelmesi
- Hikaye: 2 aydır nefes darlığı başlayan ve giderek artan hastanın 1 haftadır öksürmekle balgamla karışık ağızdan kan gelmesi başlamış
- Özgeçmiş: DM, HT
- Alışkanlıkları: 40 paket/yıl sigara, 10 yıldır bırakmış
- Kullandığı ilaçlar: ASA, ACE inhibitörü

- Fizik Muayene: TA: 115/76

  NDS: 89/dak

  Satürasyon: %95 (oda havası)

  Solunum sistemi:

  Dispneik, taşipneik

  Sağda solunum sesleri azalmış

- Laboratuvar:
  - HBG: 12 g/dL
  - HCT: 38.7 %
  - PLT: 316 10e3/uL
  - WBC: 9.95 10 e3/uL
  - INR: 0.9
  - Glu: 125 mg/dl
  - Üre: 43 mgr/dl
  - Kre: 1.13 mg/dl
  - AST: 13 U/L
  - ALT: 11 U/L
  - Na: 139 mEq/L
  - K: 5 mmol/L

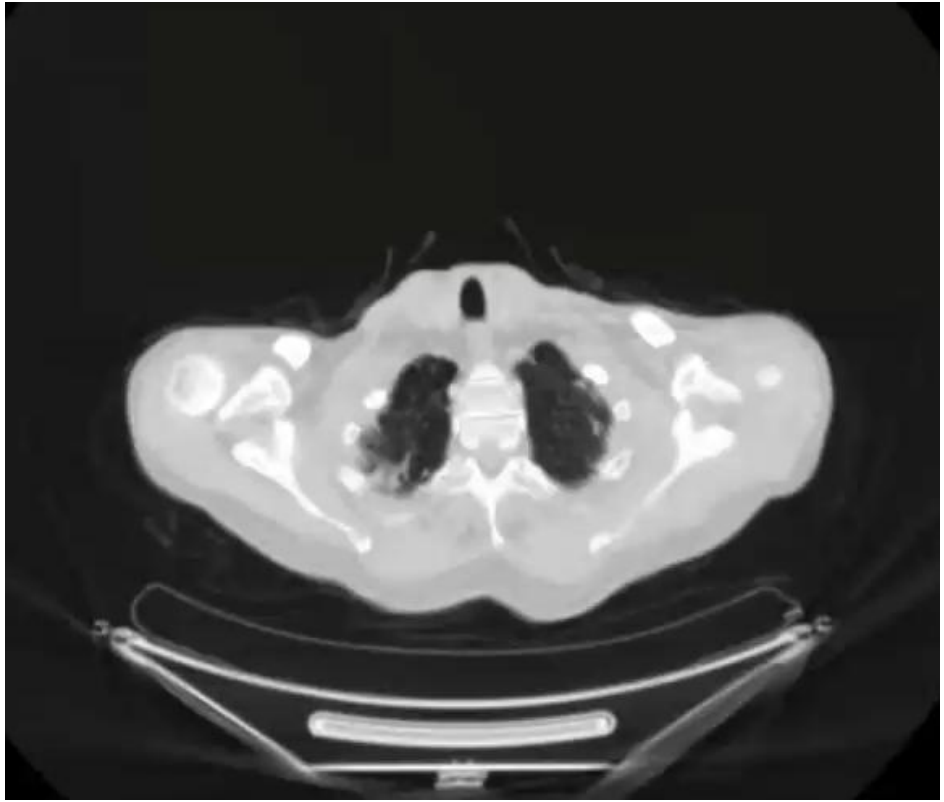

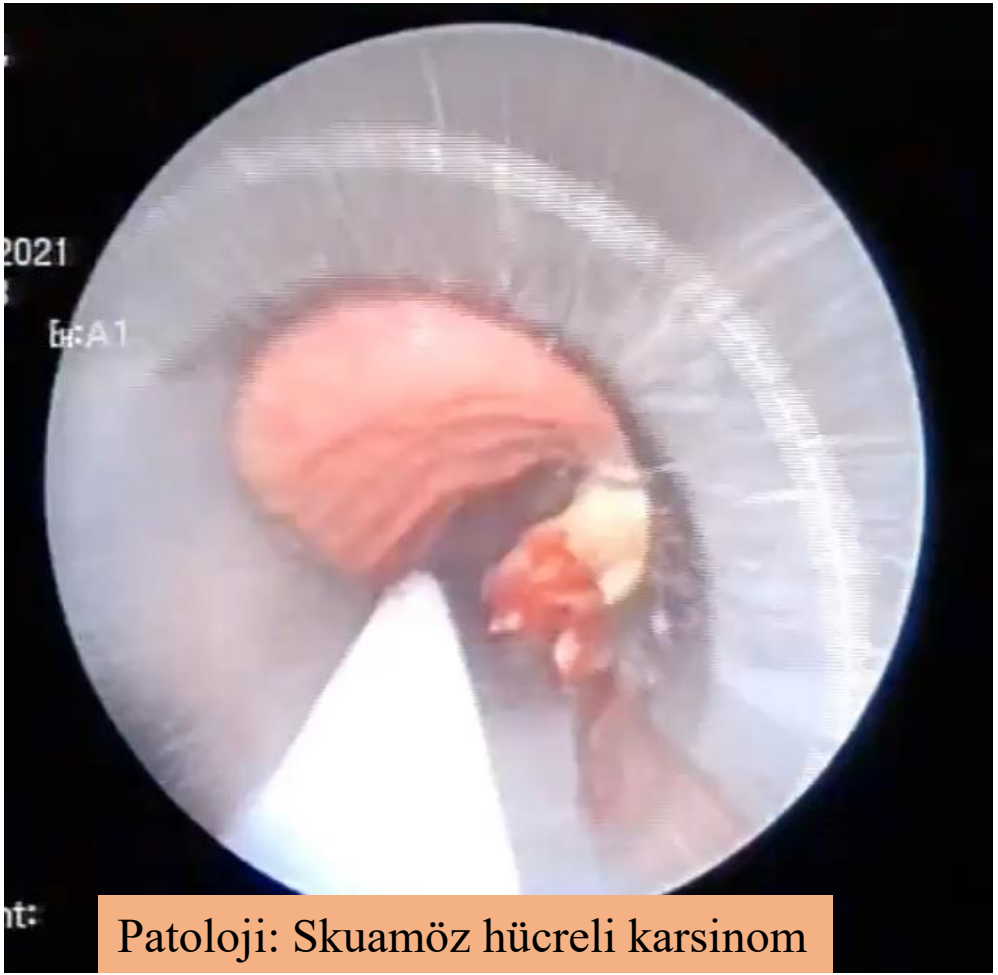

Patoloji: Skuamöz hücreli karsinom

Postentübasyon Trakeal Stenoz Tedavi Algoritması

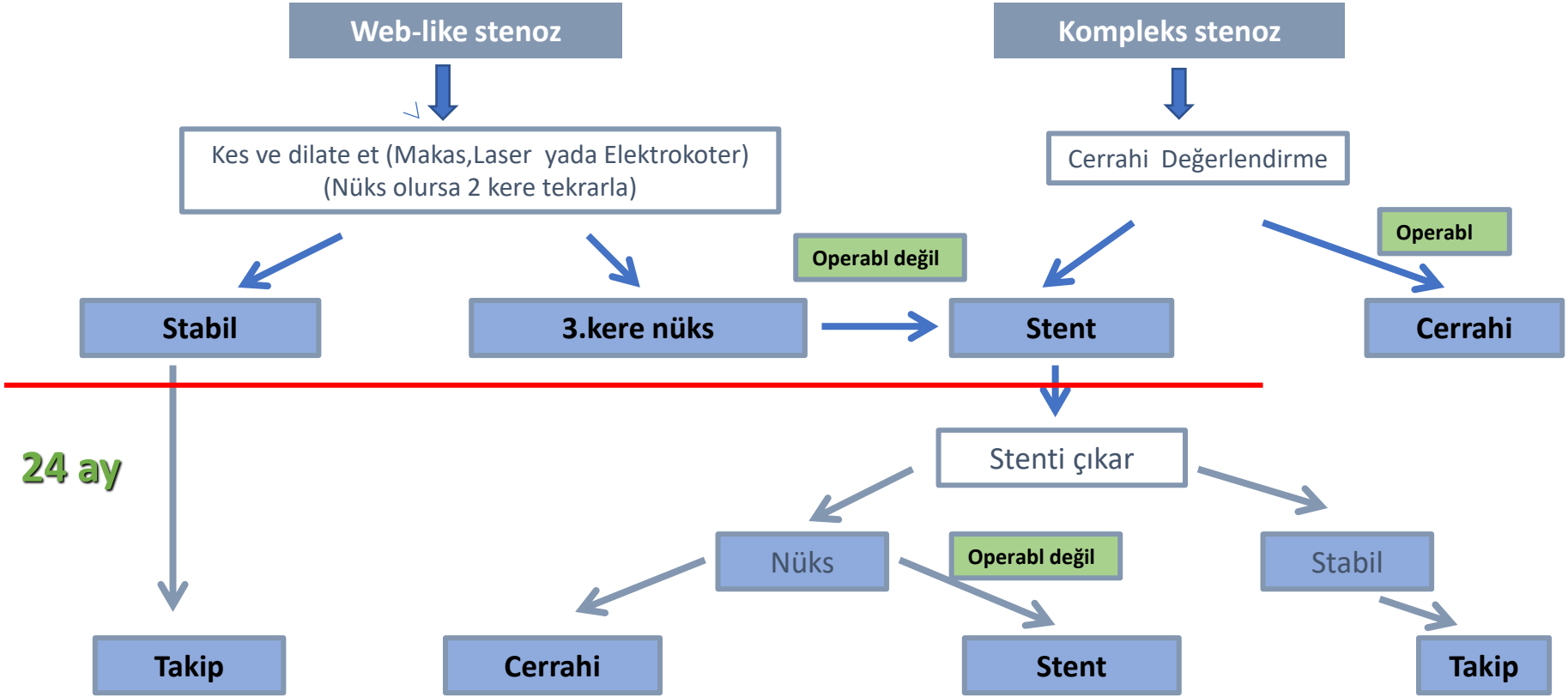

Galluccio G et al.Eur J Cardiothorac Surg 2009;35(3):429-433

OLGU 3

- 60 yaşında, kadın
- Şikayeti: Nefes darlığı

- Hikayesi: 3 ay önce yoğun bakımda entübe takip edilen hastanın, yoğun bakımdan çıktıktan 2 ay sonra nefes darlığı başlamış
- Özgeçmiş: DM, HT, İKH, KBY, opere MVR, Covid-19 pnömonisi nedeni ile 3 ay önce entübe halde YBÜ yatışı

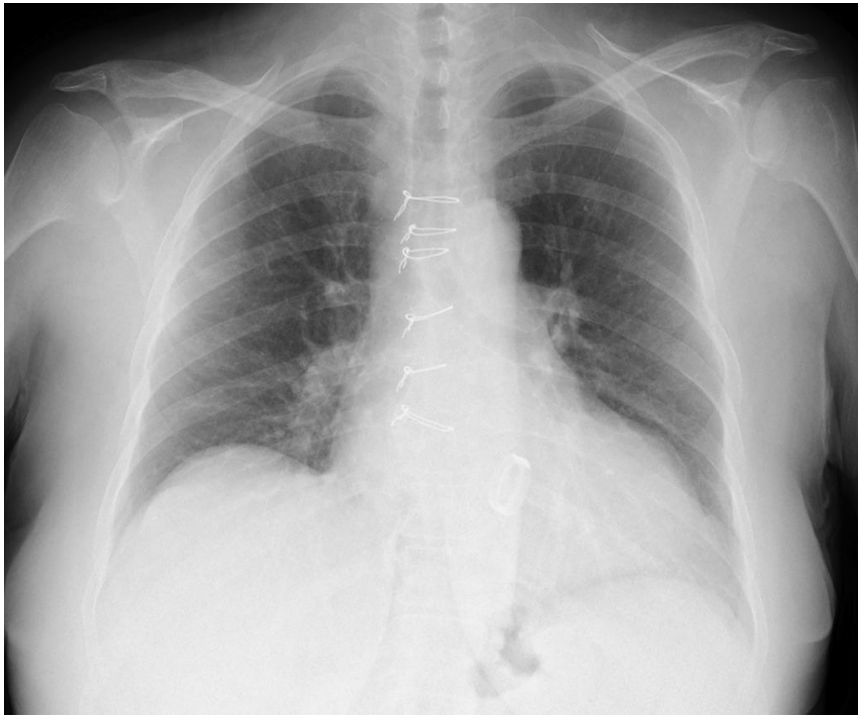

- Alışkanlık: Bir özellik yok

- Fizik Muayene: TA:140/100 NDS:135/dk
  Sat: %94(oda) SDS: 28/dak

- Solunum Sistemi: Bilateral solunum sesleri azalmış, **alt alanlarda raller(+)**

- Kardiovasküler Sistem:
  Taşikardik,VES(+)
  Bilateral pretibial ödem(++/++)

RİJİD BRONKOSKOPİ-1

MEKANİK DİLATASYON + TERMAL YÖNTEMLER

POSTENTÜBASYON TRAKEAL STENOZ

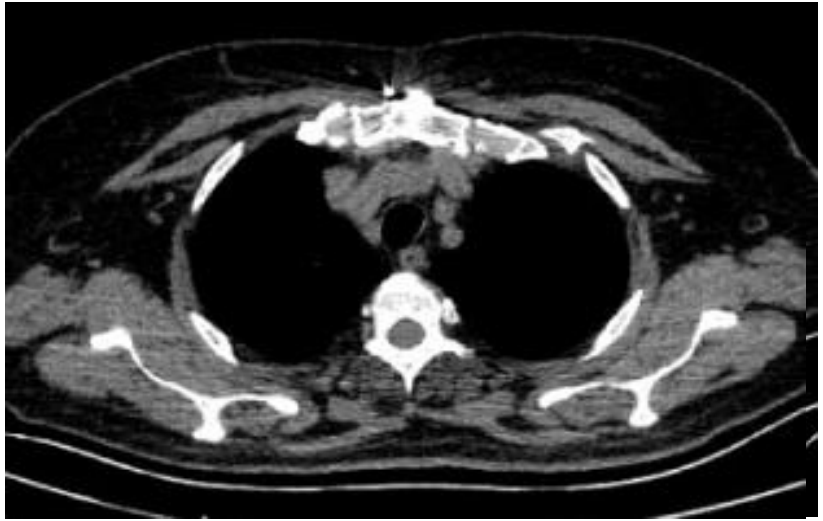

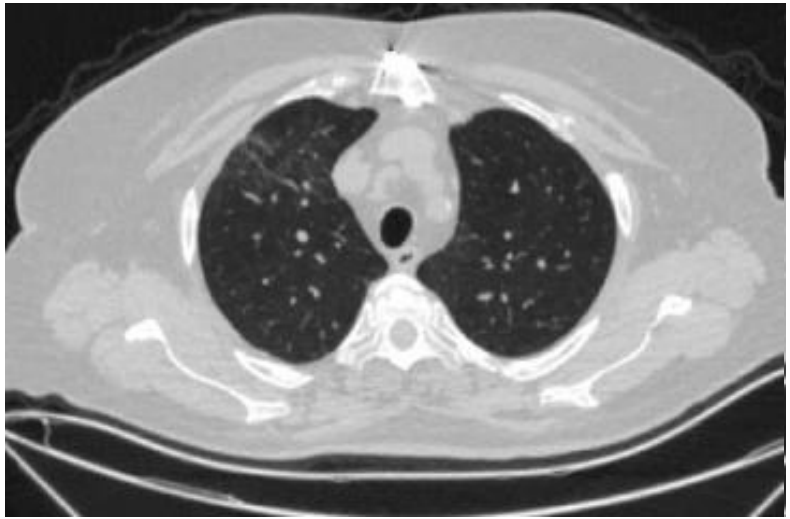

- Hasta dilatasyon işleminden 1 ay sonra yine aynı semptom ile başvurdu

RİJİD BRONKOSKOPİ-2

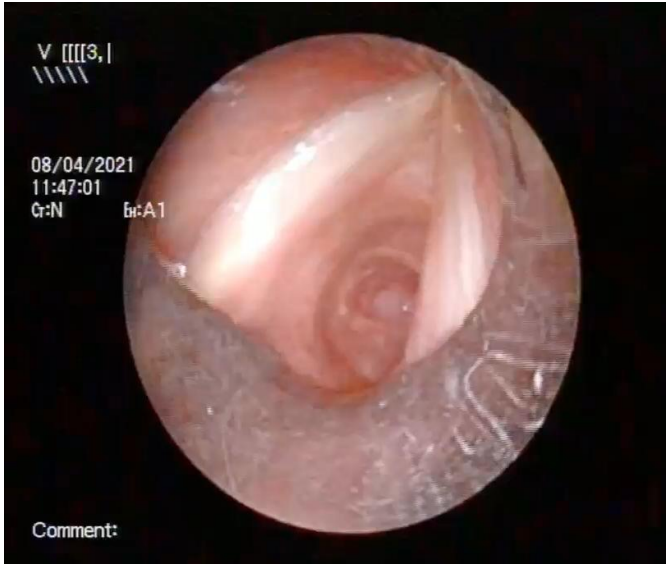

MEKANİK DİLATASYON
+
STENTLEME

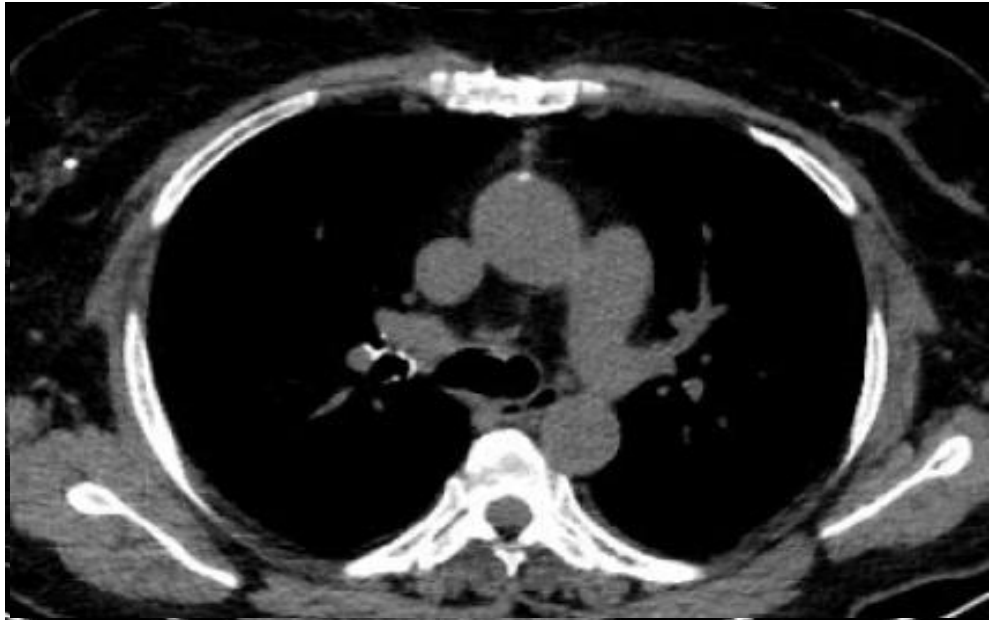

- TAKİP : Stent implantasyonundan 1.5 yıl sonra…

RİJİD BRONKOSKOPİ-3

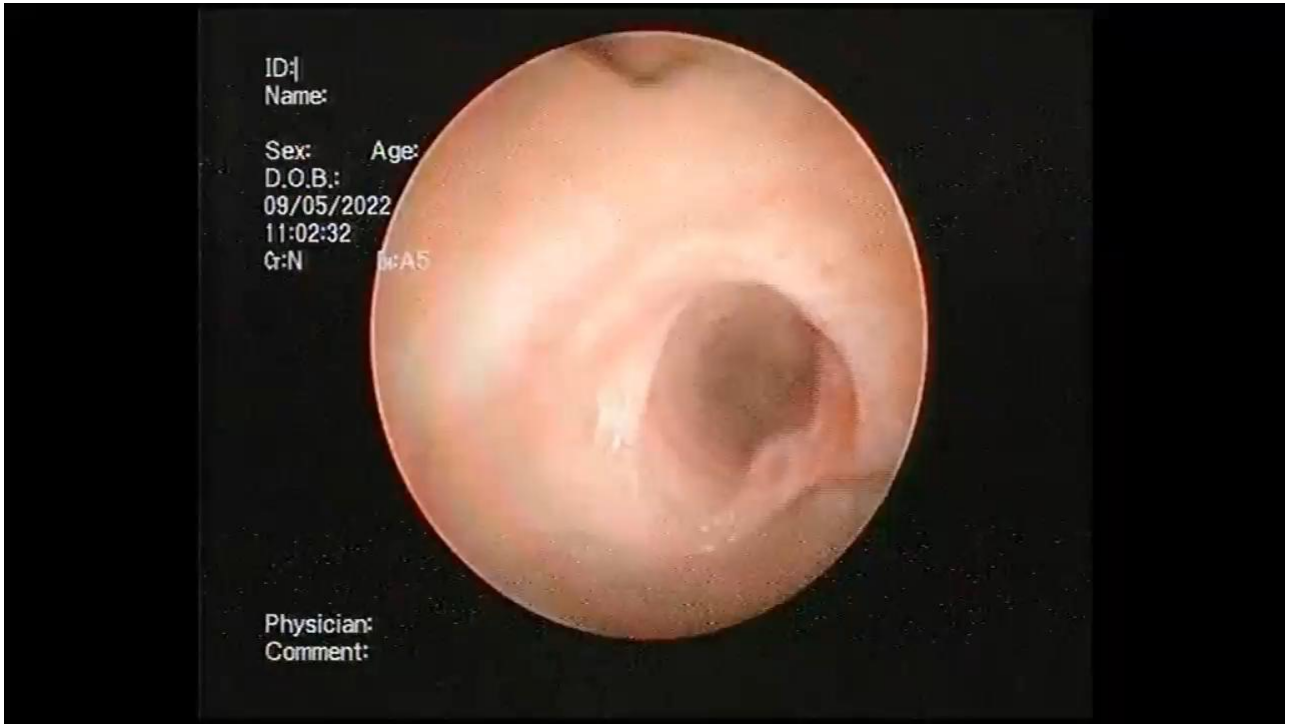

TAKİP: Bronkoskopik ve semptomsal takip

Obstrüktif Akciğer Hastalıklarında Bronkoskopik Tedaviler

Amfizem

Bloker

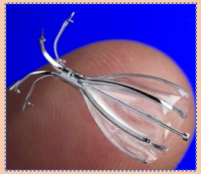

Tek yönlü valfler

Dokuyu Komprese Edenler

Coil

Termal Buhar Ablasyon

AeriSeal

Parasempatik

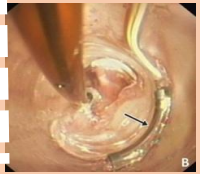

Denervasyon

Kronik Bronşit

Denervasyon

Kriyo

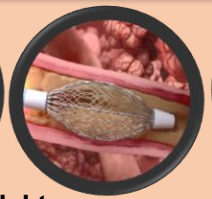

Elektroporasyon

Balon

Astım

Termoplasti

Denervasyon

Sarmal Tel (Coil)

➢ **Şekil verilmiş hafızalı nitinol tel**

Uzunluk
100mm, 125mm, 150mm

- Üst Lob & Alt Lob
- Heterojen & Çok ciddi olmayan Homojen Amfizem
- İnkomplet fissür ve/yada CV (+), Kollateral ventilasyondan bağımsız

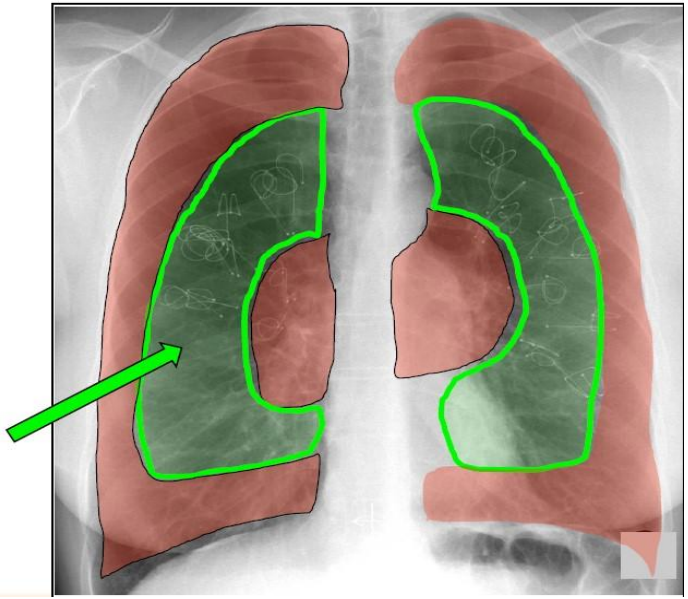

Thematic Review Series

Respiration

Respiration 2018;96:1–11
DOI: 10.1159/000490193

Published online: July 10, 2018

Endobronchial Coils for Endoscopic Lung Volume Reduction: Best Practice Recommendations from an Expert Panel

Dirk-Jan Slebos[a, b] Nick H. ten Hacken[a, b] Martin Hetzel[c] Felix J.F. Herth[d] Pallav L. Shah[e–g]

Endikasyonlar

- Gold Evre III/IV, Grup C/D
- FEV1: <%45
- TLC > %100, RV > %200
- RV/TLC > 0.58
- 6 dk yürüme mesafesi: 140-450 metre
- mMRC ≥ 2

- Sigarayı bırakmış olmalı
- Optimal farmakolojik tedavi
- Pulmoner rehabilitasyon programını tamamlamış ve/veya yapılandırılmış egzersiz programlarına devam ediyor olmalı

Kontrendikasyonlar

- Büyük bül (Bir akciğerin 1/3 ünden daha büyük)
- Bronşiektazi
- Pulmoner hipertansiyon (>50mmHg)
- PaCO2>55 mmHg, PaO2 < 50 mmHg
- Antikoagülan / antiagregan tedavi
- Bilinen nitinol/nikel/titanium alerjisi

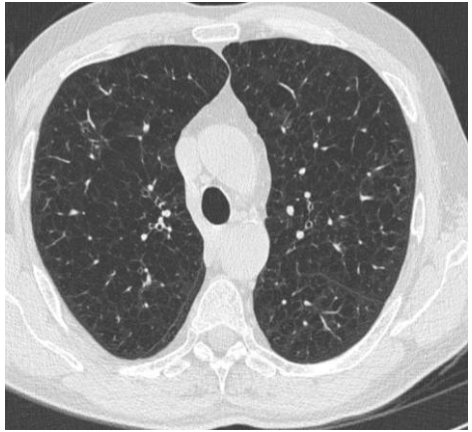

Yeterli parenkim doku

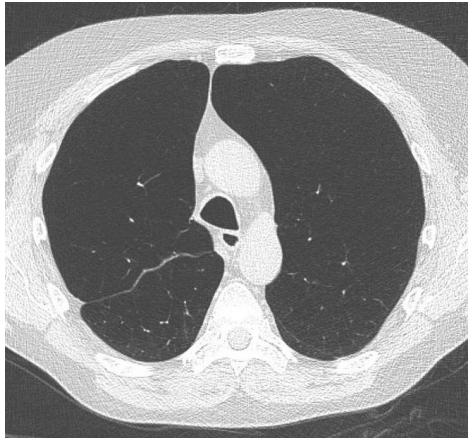

Yetersiz parenkim doku

Endobronşiyal Coil Tedavisi



OLGU 4

- 68 yaş kadın hasta
- 2 gün önce bezelye aspirasyonu
- KAH, coraspin kullanıyor

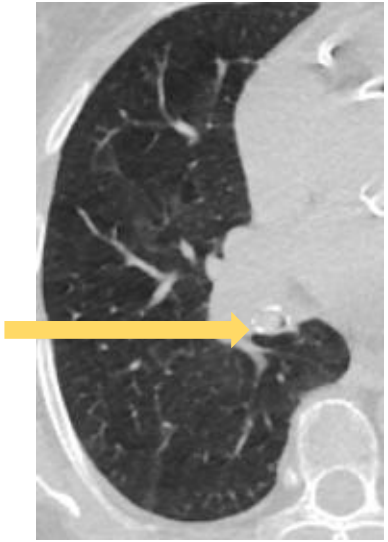

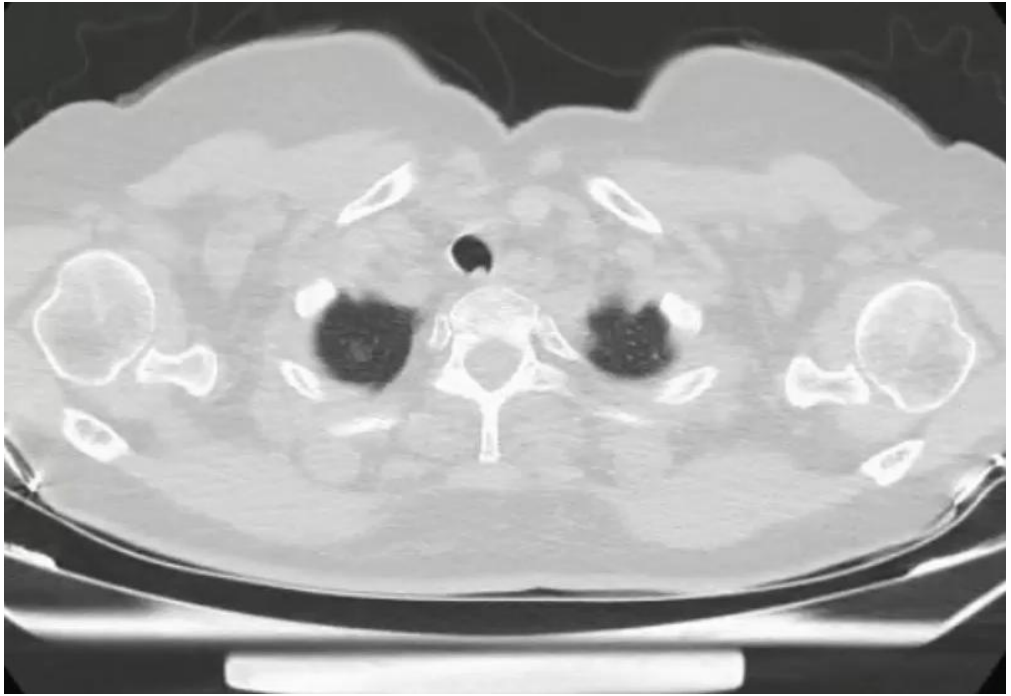

3/03/2025
6:44:59 AM

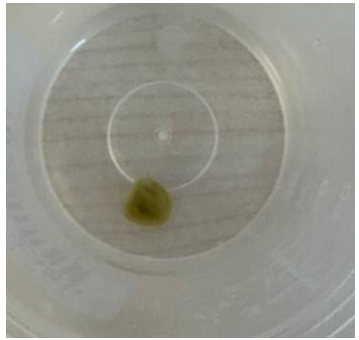

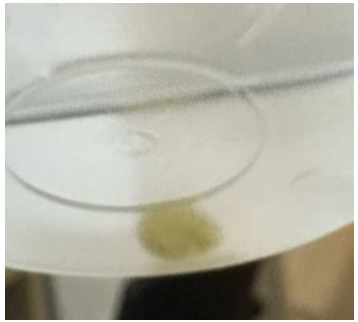

BRONKOSKOPİK İŞLEMLER

TANISAL

TERAPÖTİK

Transbronşiyal mediastinal kriyobiyopsi

- Son yıllarda geliştirilen EBUS rehberliğinde transbronşiyal mediastinal kriyobiyopsi (EBUS-TMC), mediastinal bölgelerden patolojik örneklerin alınması amacıyla kullanılan yenilikçi bir teknik
- EBUS-TBNA'dan farklı olarak, EBUS-TMC, mediastinal lenf nodları veya lezyonlardan daha büyük doku elde etme avantajı sunar ve artefaktları önemli ölçüde azaltır

EBUS-TMC ne zaman düşünülmelidir?

- Lenfoma
- Sarkoidoz
- Moleküler test gerekliliğinde

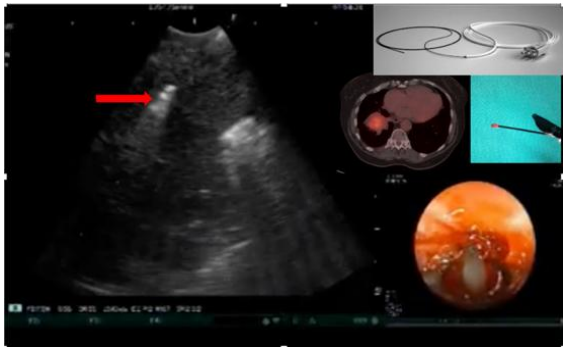

OLGU 5

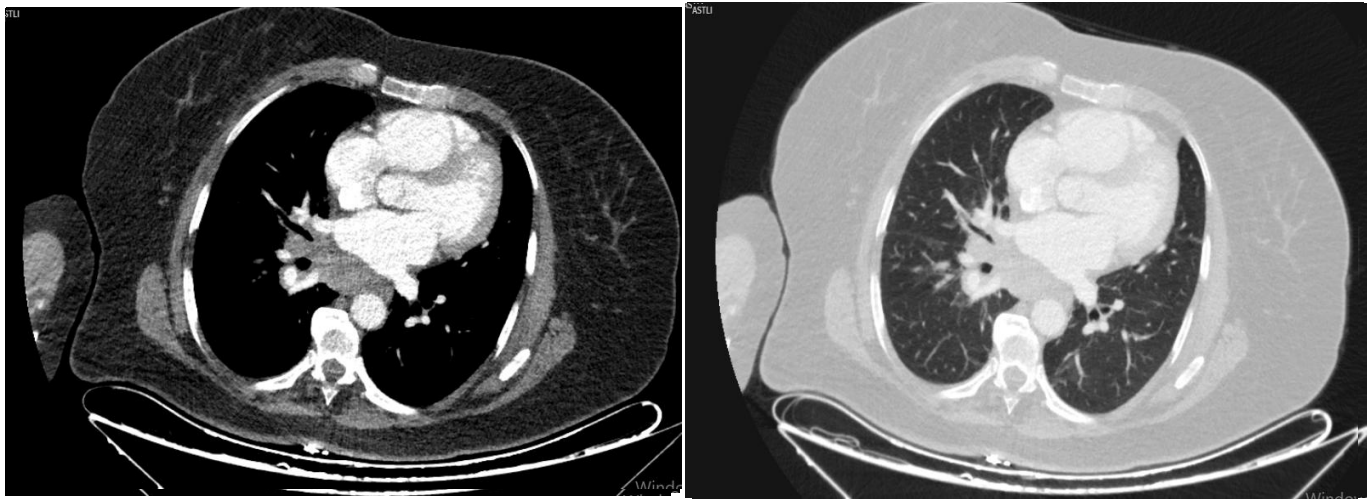

- 52 yaş kadın hasta
- Öksürük
- Eritema nodozum

- Sedim: 56 ACE: 51.1

EBUS: Subkarinal ve sağ hiler EBUS-TBİA tanısal değil



Patoloji: Nekrotizan granülomatöz iltihap
IGRA:+
Konsey kararı : Tbc tedavisi

Periferik Pulmoner Nodül (PPN)

- Toraks BT ile akciğer kanseri taramalarındaki gelişmeler sayesinde PPN sahip daha fazla hasta başarılı bir şekilde tespit edilmektedir
- Son yıllarda, ince ve ultrathin bronkoskop, radial endobronşiyal ultrason, sanal bronkoskopi navigasyonu ve elektromanyetik navigasyon gibi kılavuzlu bronkoskopi teknikleri, robotik bronksokopinin geliştirilmesi ile

PPN'lerin tanısal verimliliği artırmıştır

OLGU 6

- 66 yaş erkek hasta
- 2019 da akc scc nedeni ile sol pnömonektomi
- Sağ akciğerde nodül

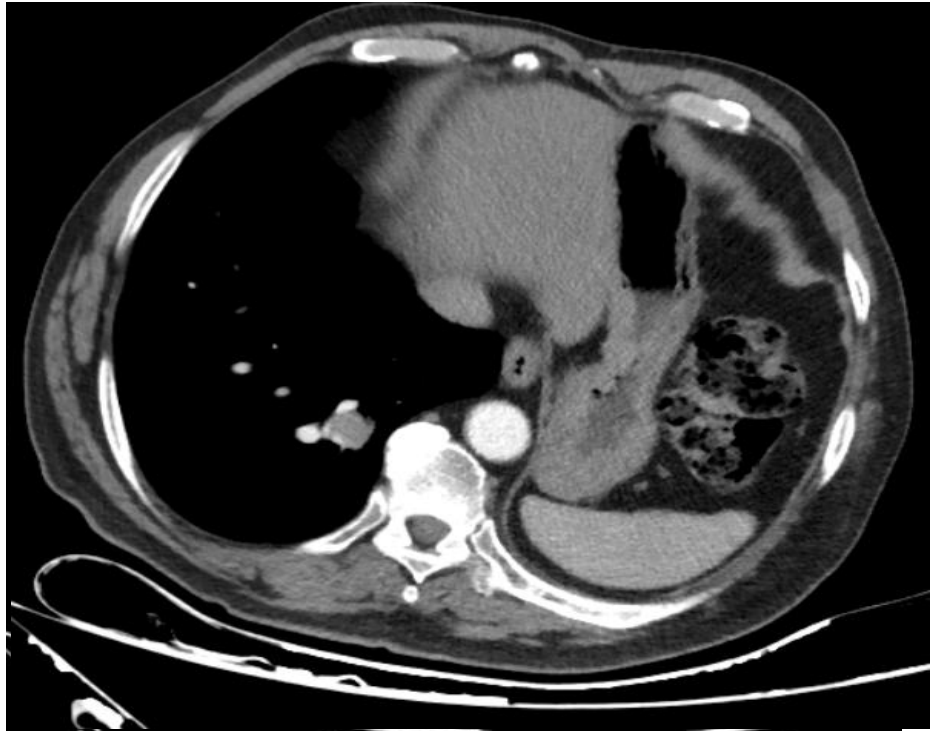

Skuamoz hücreli karsinom

3.8 mm çapa sahip ince FOB
1.1 mm çaplı kriyoprob

OLGU 7

- 56 yaş erkek
- Şikayet: Nefes darlığı, kuru öksürük
- Hikaye: 1 yıl önce başlayan kuru öksürük ve nefes darlığı
- Özgeçmiş: Uzun yıllar torna ve kaynak işinde çalışmış, muhabbet kuşu ve güvercin besleme öyküsü
- Alışkanlıkları: Sigara 60 paket-yıl 10 yıldır exsmoker

- Fizik Muayene:
  - TA: 110/60 mmHg N: 81/dak Sat:97
  - Solunum Sistemi: Bilateral alt alanlarda ince raller
  - Clubbing +
- Laboratuvar:
  - Hemogram: Hb: 12 Hct:24.8 Plt:265 bin Wbc: 11.000
  - Biyokimya: Üre: 32 Kre:0.9 AST:35 ALT:42

- Solunum Fonksiyon Testi
  - FVC: 2.54 %61
  - FEV1:2.35 %72
  - FEV1/FVC: 93
  - DLCO: 18 %72

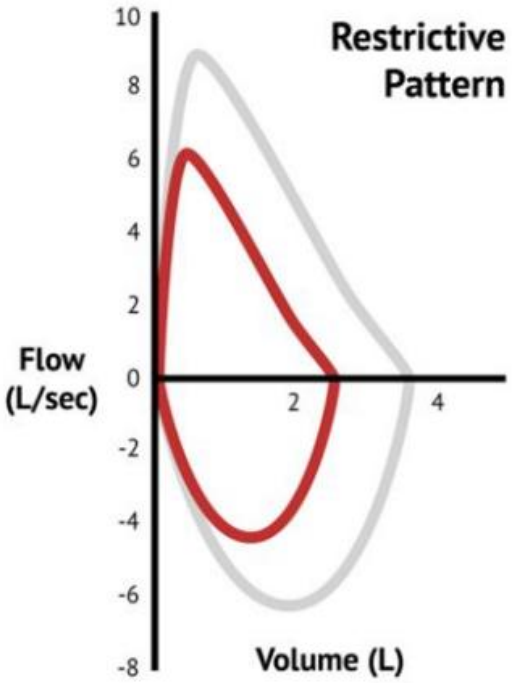

HRCT

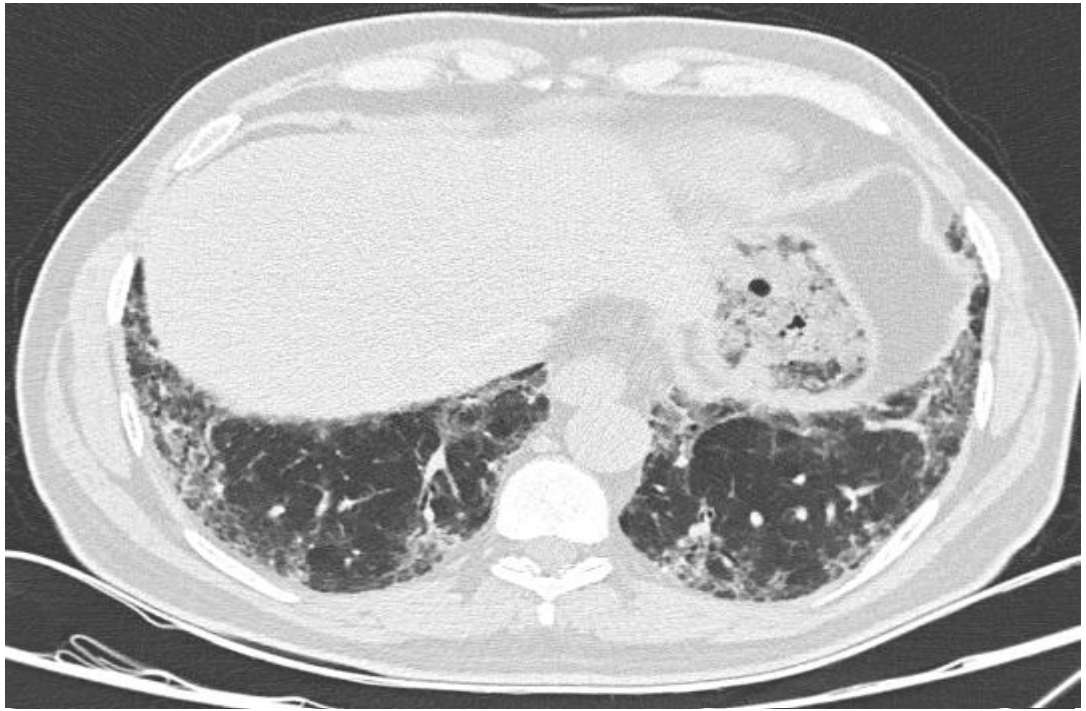

Çevre ve Meslek Hastalıkları Maruziyeti

- 13-15 yaş döküm temizleme işi
- 15-47 yaş torna, kaynak, epoksi ile boya
- 47 yaşından beri servis şöfürü
- Evde küf maruziyeti
- 5 yıldır evde 4-5 adet papağan besleme
- Pencere önünde güvercin besleme

✓ **Hastanın çoklu uzun süreli sonlanmış maruziyetinin yanısıra güncel devam eden çevresel maruziyeti mevcut. Bu etkenler HP ile ilişkilendirilebilir**

✓ **Kollajen belirteçleri negatif**
Romatoloji Konsültasyonu: Bağ doku hastalığı düşünülmedi

Olgunun BAL Sonuçları

- Makrofaj: %62
- **Lenfosit %6**
- Nötrofil %4
- Eozinofil %1
- CD4/CD8: 1.48

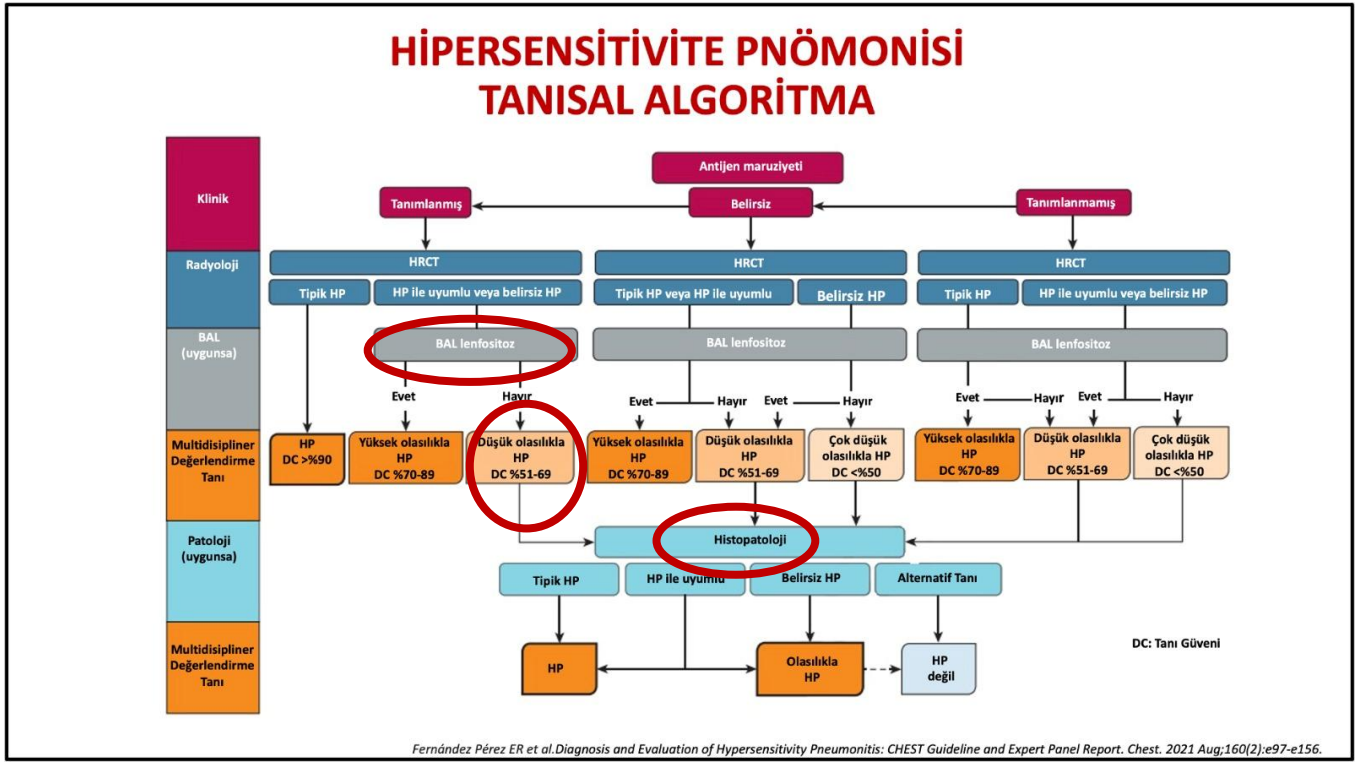

MDK Kararı: Transbronşiyal Kriyobiyopsi

MDK Kararı: Transbronşiyal Kriyobiyopsi

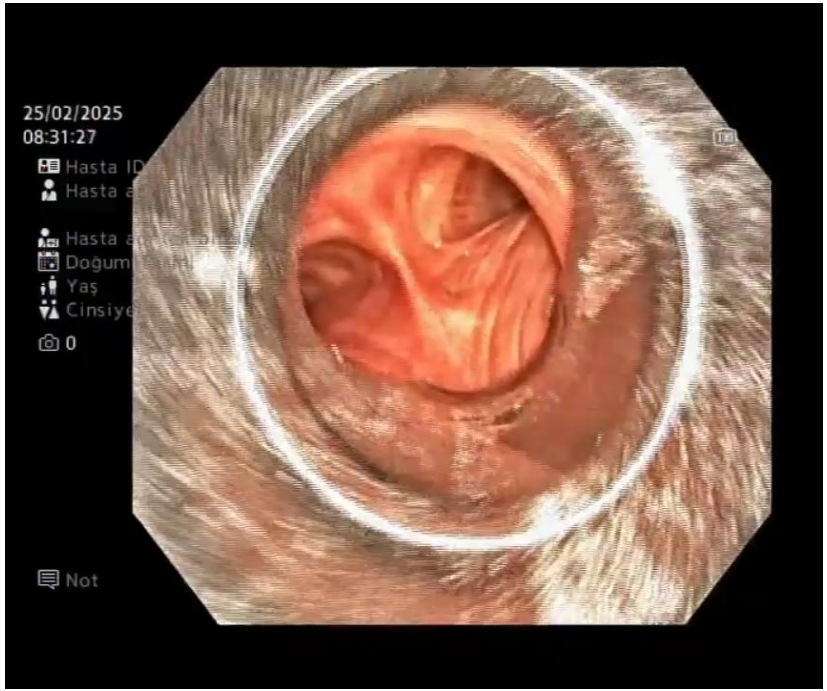

- **Sağ alt lob posterior segment transbronşiyal kriyobiyopsi** (0.5x0.4x0.3 cm) 3 adet
- **Sağ alt lob lateral segment transbronşiyal kriyobiyopsi** (0.5x0.4x0.3 cm) 2 adet

- **Sonuç: Histopatolojik bulgular ile fibrotik hipersensitivite pnömonisi düşünülmüştür**

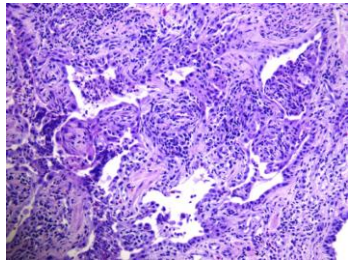

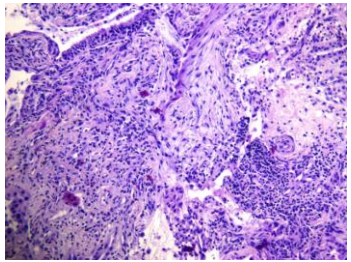

Kriyo TBB / Teknik

- Kullanılan gazlar:Nitröz oksit (-89), CO2(-79)
- Kriyoprob: 1.1 mm, 1.9 mm, 2.4 mm
- Dondurma zamanı: 3-8 sn
- Prob ucunun plevradan uzaklığı 10-20 mm
- Biyopsilerin sayısı 3-6

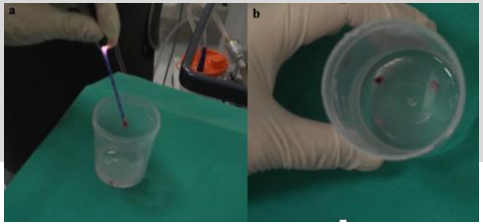

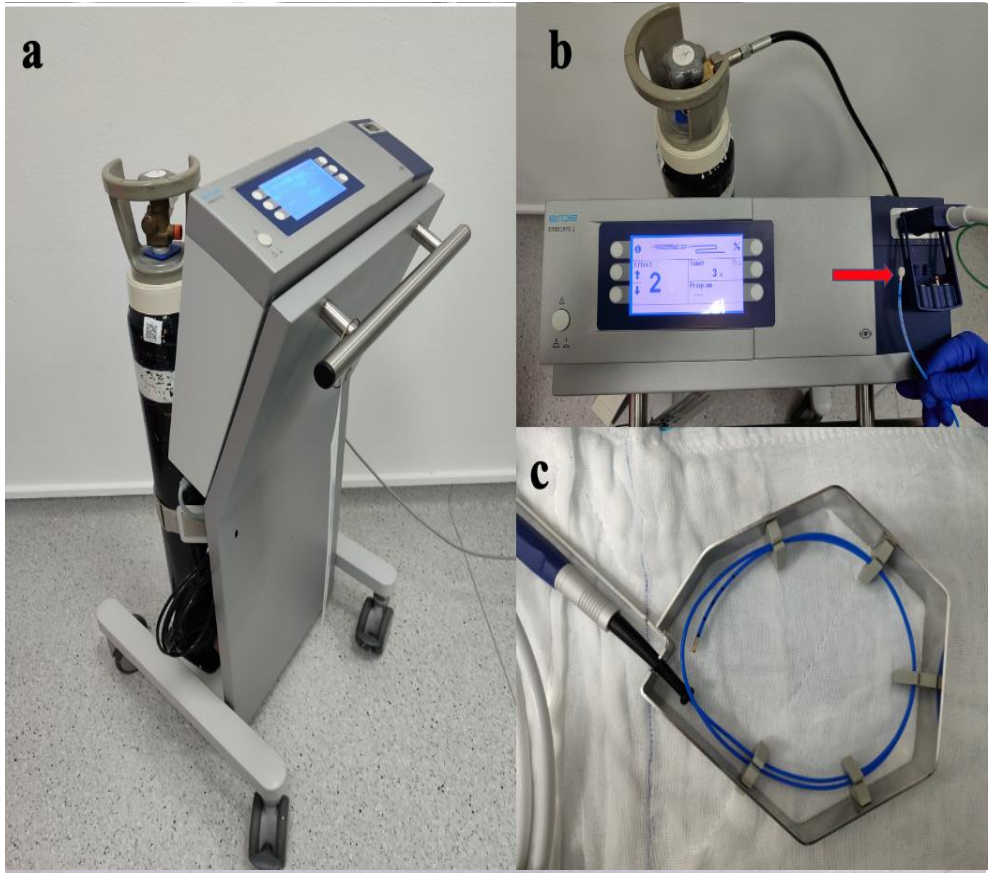

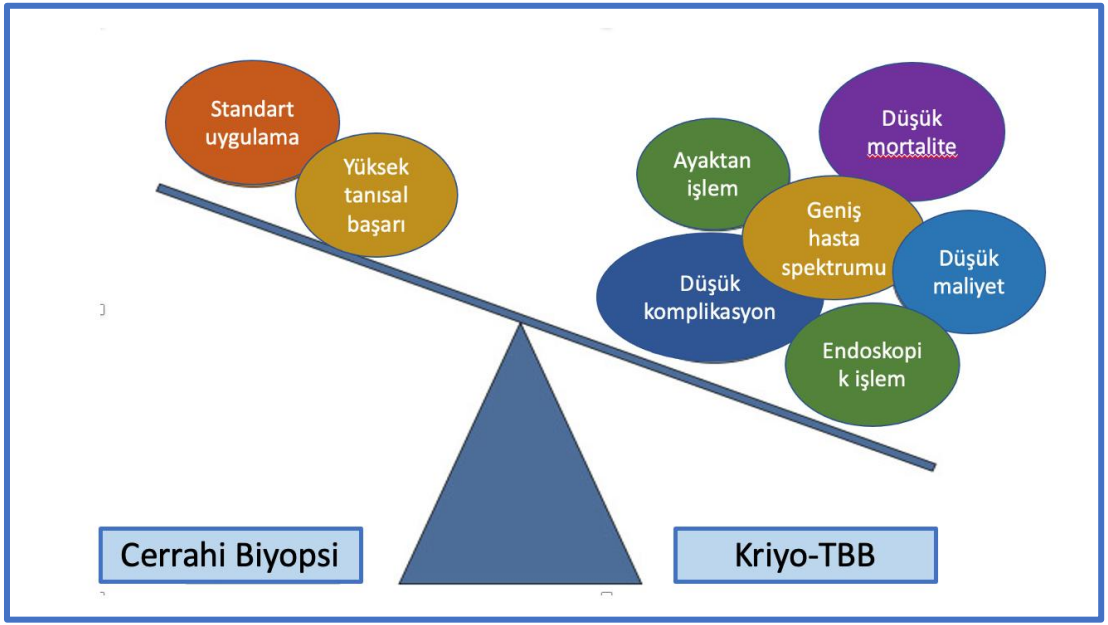
Standart uygulama
Yüksek tanısal başarı
Ayaktan işlem
Düşük mortalite
Geniş hasta spektrumu
Düşük maliyet
Düşük komplikasyon
Endoskopik işlem
Cerrahi Biyopsi
Kriyo-TBB

Respiration. 2025 Jan 27;104(7):485–528. doi: 10.1159/000543675

Diagnosis and Treatment of Hypersensitivity Pneumonitis: S2k Guideline of the German Respiratory Society and the German Society for Allergology and Clinical Immunology

D Koschel [a,b,c,✉], J Behr [d,e], M Berger [f,g], F Bonella [h], O Hamer [i,j], Marcus Joest [k], Danny Jonigk [e,l], Michael Kreuter [m], Gabriela Leuschner ... Helmut Sitter [r], Dirk Theegarten [s], Ulri

GÜÇLÜ ÖNERİ !!!

- HP şüphesi olan ve akciğer biyopsisi gerektiren hastalarda hangi yöntem kullanılmalıdır — Konvansiyonel TBB, Kriyo TBB veya cerrahi biyopsi?

1. Akut veya kronik non-fibrotik HP tanısı için akciğer biyopsisi gerekiyorsa,
   👉 Konvansiyonel TBB veya Kriyo TBB yapılmalıdır
2. Kronik fibrotik HP tanısı için akciğer biyopsisi gerekiyorsa,
   👉 ***Kriyo TBB tercih edilmelidir***
3. Kronik fibrotik HP tanısı için yapılan Kriyo TBB sonuç vermediyse veya teknik olarak Kriyo TBB yapılamıyorsa,
   👉 cerrahi biyopsi uygulanmalıdır

Journal List > Am J Respir Crit Care Med > PMC9851481

American Thoracic Society
Publisher's Version of Article
Issue Featuring Article
Submissions
American Journal of Respiratory and Critical Care Medicine®

Am J Respir Crit Care Med. 2022 May 1; 205(9): e18–e47.
Published online 2022 May 1. doi: 10.1164/rccm.202202-0399ST

PMCID: PMC9851481
PMID: 35486072

Idiopathic Pulmonary Fibrosis (an Update) and Progressive Pulmonary Fibrosis in Adults: An Official ATS/ERS/JRS/ALAT Clinical Practice Guideline

Ganesh Raghu, Martine Remy-Jardin, Luca Richeldi, Carey C. Thomson, Yoshikazu Inoue, Takeshi Johkoh, Michael Kreuter, David A. Lynch, Toby M. Maher, Fernando J. Martinez, Maria Molina-Molina, Jeffrey L. Myers, Andrew G.

➢ *Transbronşiyal kriyobiyopsi uygulama ve yorumlama deneyimi olan merkezlerde İAH'na histopatolojik tanı koymak için* ***kriyobiyopsinin cerrahi biyopsiye kabul edilebilir bir alternatif olarak görülmesi önerildi***

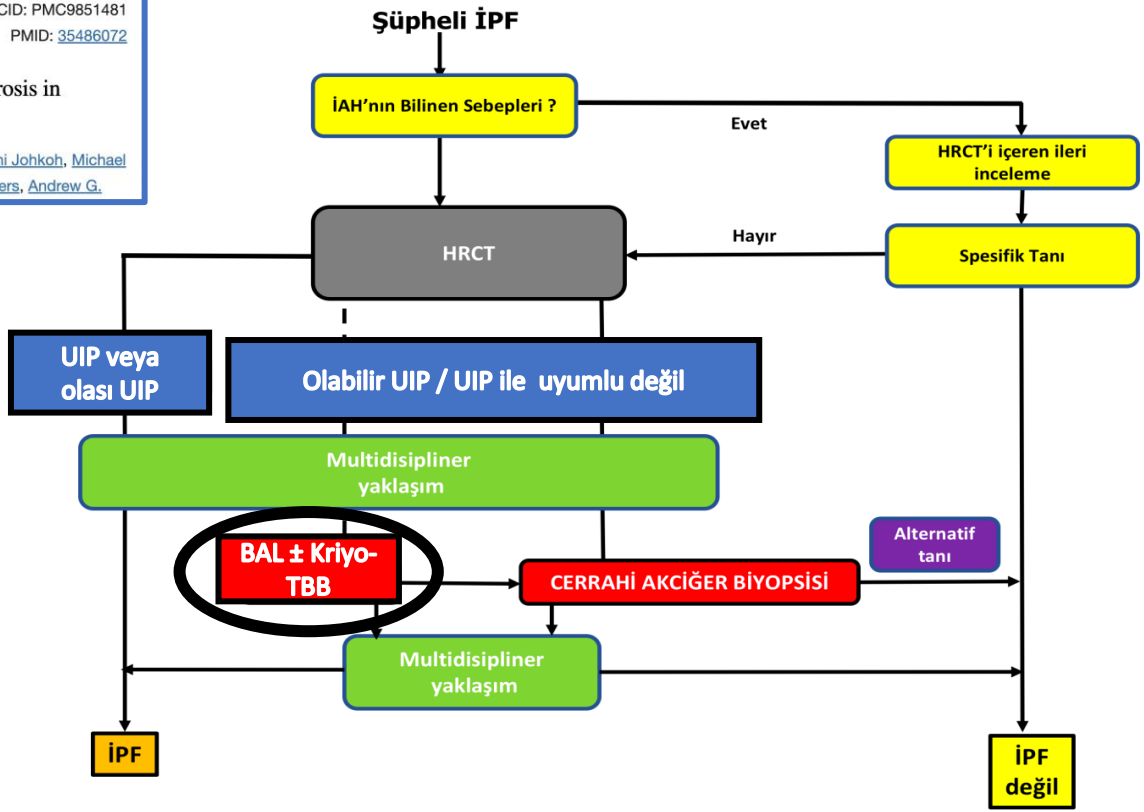

Konstantina Kontogianni
Respiratory Medicine in the University of Heidelberg, Germany.

Ales Rozman
Medical Faculty Ljubljana
University Clinic Golnik
Head of the endoscopy department

www.asyod.org
ASYOD
GAMZE KIRKIL

SEMPOZYUMUMUZA
HOŞGELDİNİZ

www.asyod.org

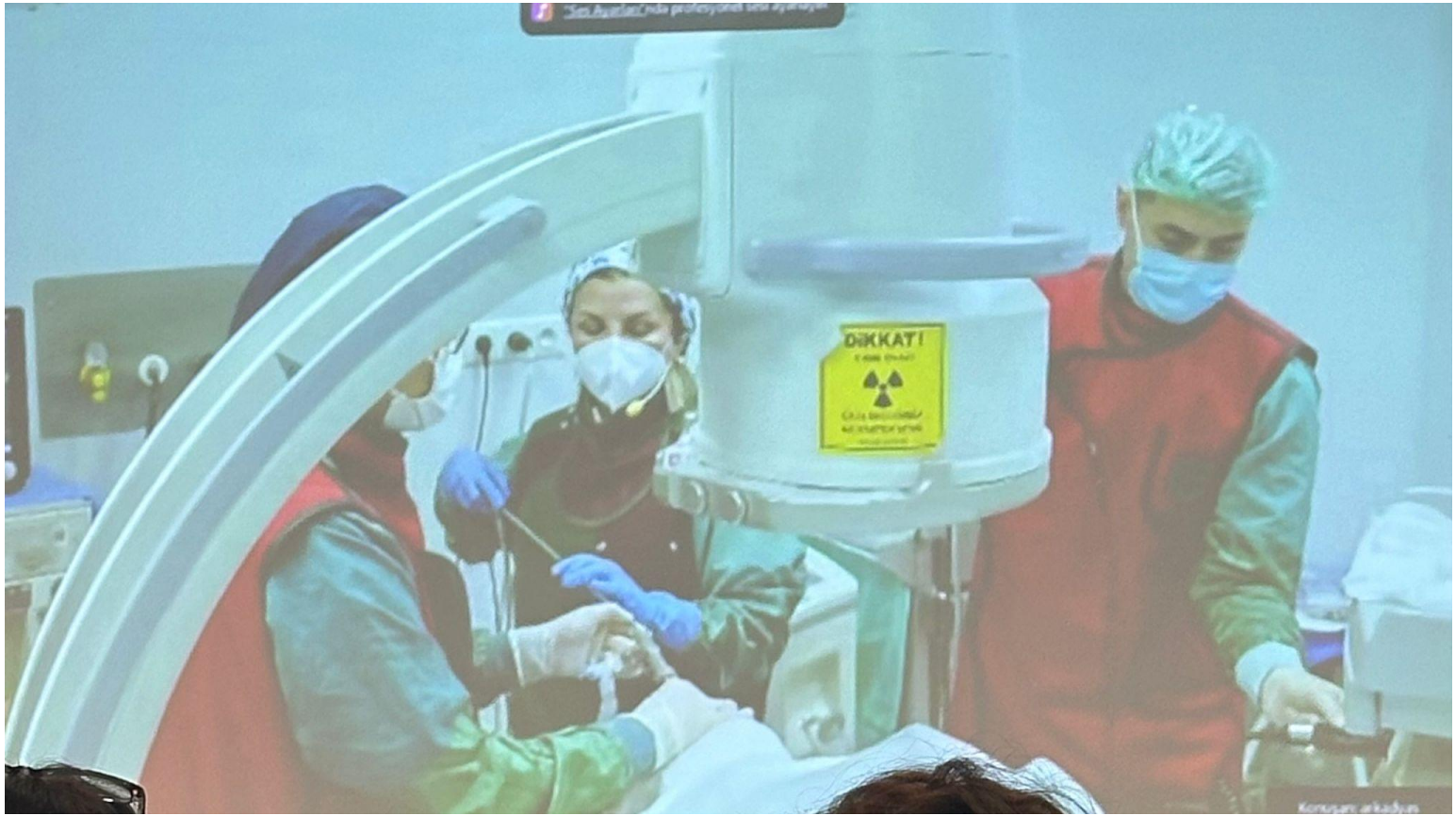
DİKKAT!

www.asyod.org

UASK 2026

Uluslararası Katılımlı

AKCİĞER SAĞLIĞI KONGRESİ

ASYOD

25-28 MART 2026

Sueno Deluxe Hotel, Belek/Antalya

Sizin Sesiniz, Sizin Kongreniz...

Teşekkürler
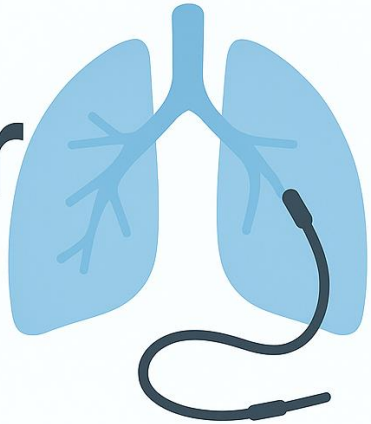
Bilim, deneyim ve ekip çalışmasıyla daha ileriye